Infektionen von Knochen und Gelenken

PD Dr. med. Patrick Orth

Klinik für Orthopädie und Orthopädische Chirurgie
Universitätsklinikum des Saarlandes

Infektiologie

- Haut-
- Weichteil-
- Knochen-
- Gelenk-
- Prothesen-
- Wirbelsäuleninfektionen (Spondylitis, Spondylodiszitis)

Weichteilinfektionen

Infektiologie

Weichteilinfektionen - Lokalisation

- Prinzipiell keine Prädisposition
- In Abhängigkeit der Ursache
- Adäquate Erhebung der Anamnese und körperliche Untersuchung
- Auch an benachbarte Regionen denken (z.B. Psoasabszess – Spondylodiszitis / sekundäre Coxitis)

Infektiologie

Weichteilinfektionen - Ursache

- iatrogen (z.B. Spritzenabszess)
- postoperativ
- post infectionem (z.B. nach Erysipel)
- posttraumatisch (z.B. Sturz mit oberfl. Hautläsionen)
- hämatogen (z.B. Psoasabszess nach Sepsis)
- …

Infektiologie

Weichteilinfektionen - Keimspektrum

Je nach Ursache stark variabel

Allgemein gram-positive >> gram-negative Keime

S. aureus > S. epidermidis > …

Infektiologie

Weichteilinfektionen - Labordiagnostik

- C-reaktives Protein (CRP) ↑
- Leukozyten ↑
- Blutsenkungsgeschwindigkeit (BSG) ↑
- Fibrinogen ↑
- (Interleukine) ↑
- Procalcitonin (PCT) (Sepsis) ↑

Infektiologie

Weichteilinfektionen - Bildgebung

Sonographie – limitierende Faktoren

Erfahrung des Untersuchers – subjektives Verfahren

Lokale Anatomie – Body Mass Index

Infektiologie

Weichteilinfektionen

Fallbeispiel

53jährige Patientin

Sturz auf das linke Knie Anfang September,

keine knöchernen Verletzungen, kleine Hautabschürfung

3 Wochen später, kleine lokale Rötung, über 4 Tage Zunahme

Vorstellung in unserer Klinik

BMI 47

Infektiologie

Weichteilinfektionen - Lokalisation

Lokalbefund

Infektiologie

Weichteilinfektionen

BMI 47

↓

MRT

Infektiologie

Weichteilinfektionen

kranio-kaudale Ausdehnung 15 cm

Orthop. University
Homburg / Saar

Infektiologie

Weichteilinfektionen

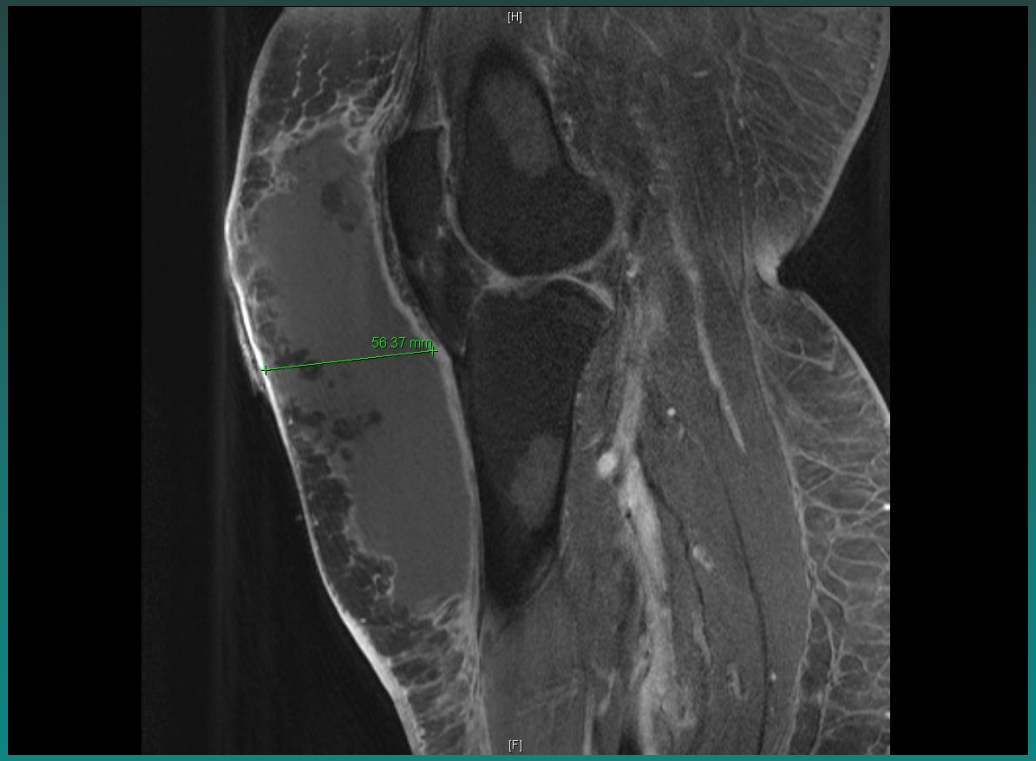

Anterio-posteriore Ausdehnung 5,6 cm

ventral des Kniegelenkes

Orthop. University
Homburg / Saar

Infektiologie

Weichteilinfektionen

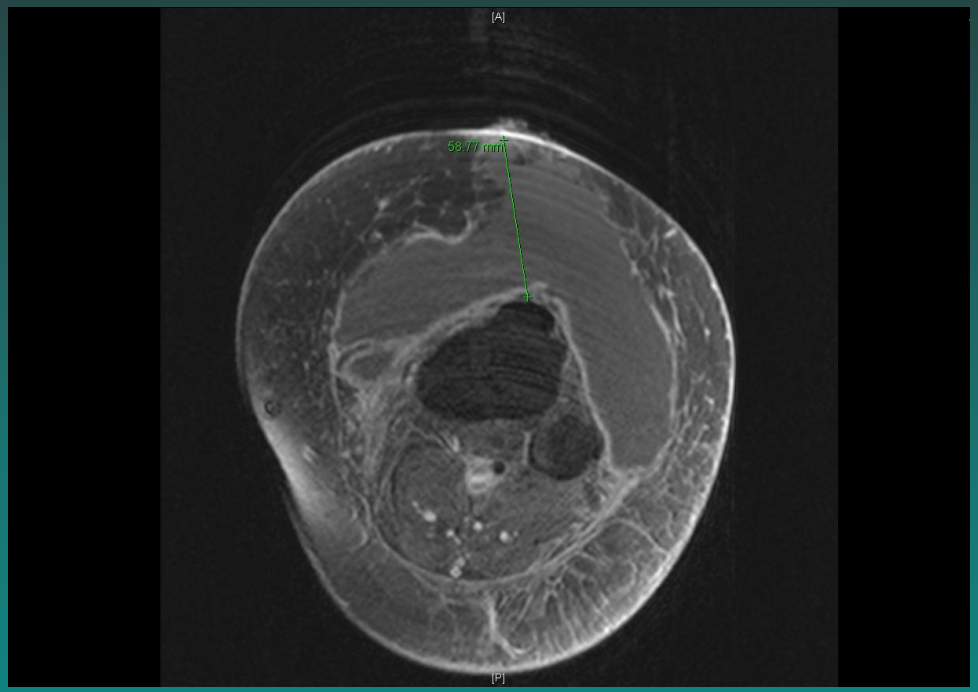

Ventrale, semi-zirkuläre Ausdehnung von medial bis lateral

Orthop. University
Homburg / Saar

Infektiologie

Weichteilinfektionen

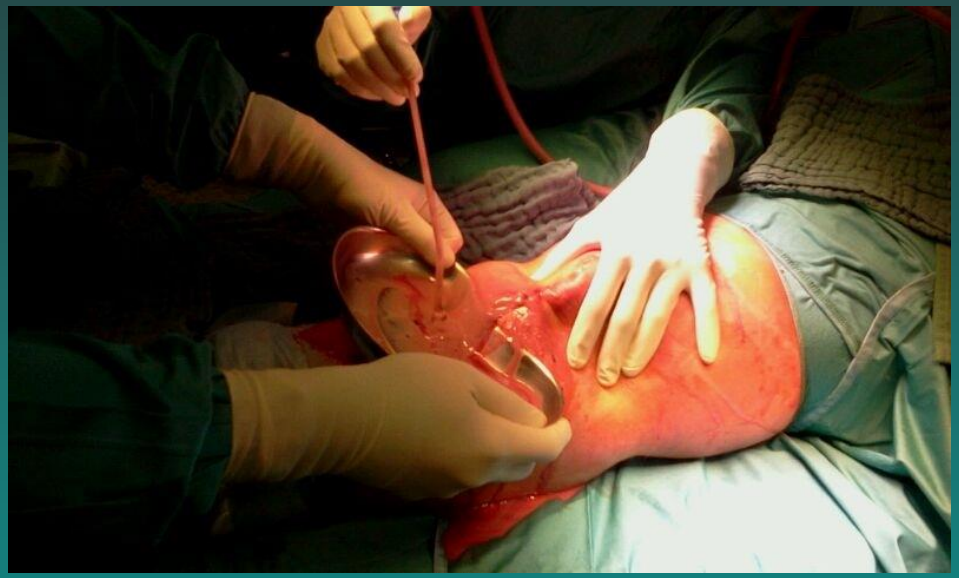

Intraoperativer Befund

Orthop. University
Homburg / Saar

Infektiologie

Weichteilinfektionen - Therapie

Infektsanierung

- chirurgisches Vorgehen
- lokale Antibiotikatherapie
- systemische Antibiotikatherapie

Infektiologie

Weichteilinfektionen - Therapie – chirurgisches Vorgehen

Behandlungsvorgehen

Infektsanierung
(-beruhigung)

(Deckung des
Weichteildefekts)

Infektiologie

Weichteilinfektionen - Therapie – chirurgisches Vorgehen

Einzeitig - mehrzeitig

- (Fisteldarstellung mit Methylenblau)
- Debridement von infiziertem, kritisch ischämischem und avitalem Gewebe
- Jet-Lavage (+Antiseptikum)
- ggf. *vacuum-assisted closure* (V.A.C.) – Therapie
- lokale Antibiotikatherapie (PMMA-Ketten, Kollagenschwämme)
- Hauttransplantation, Lappenplastiken,…
- …
- Amputation

Infektiologie

Weichteilinfektionen - Therapie – chirurgisches Vorgehen

V.A.C. - Therapie



- Polyurethan- (schwarzer), Polyvinylalkohol-schwamm (weißer)
- Sogmodus (kontinuierlich vs. intermittierend)
- Sogstärke
- verschiedene Pumpsysteme



Infektiologie

Weichteilinfektionen - Therapie – chirurgisches Vorgehen

V.A.C. - Therapie

kein Ersatz zum
chirurgischen Debridement !

Knocheninfektionen

Infektiologie

Knocheninfektionen - Ursache

Je nach Ursache stark variabel

Eintrittspforte: Fraktur?

Hämatogene Absiedelung? Cave: Kinder

Penetrierende Verletzung?

Immunsuppression

Infektiologie

Knocheninfektionen - Klassifikation

Akute Osteomyelitis (hämatogen)

Chronische Osteomyelitis (primär chronisch [Brodie, Garré], posttraumatisch)

Infektiologie

Knocheninfektionen - Keimspektrum

Staphylococcus aureus (75–80 %)

β-hämolysierende A-Streptokokken

andere Bakterien

Viren

Pilze

Infektiologie

Knocheninfektionen - Bildgebung

MRT: Sensitivität 90%, Spezifität 100%

Ultraschall: initiales Weichteilödem, (subperiostale) Abszesse

Röntgen: frühestens nach 10 (14) Tagen positiv

CT: destruktive Prozesse v.a. dreidimensionaler Knochen

Skelettszinitgraphie

Infektiologie

Knocheninfektionen - Therapie

Antibiotaktherapie (kalkuliert → resistenzgerecht), zuvor Keimnachweis

Ruhigstellung

Gelenkeinbruch: Notfall und operative Spülung (ASK vs. offen)

Chronifizierung: operative Therapie („4 S“:
- Sequesterotomie
- Spülung
- Systemische Antibiose
- Stabilisierung

Oftmals (6%) Amputation im Verlauf

Infektiologie

Knocheninfektionen – Sonderform Brodie Abszess

Chronischer Knochenabszess

Meist bei Kindern/Jugendlichen mit guter Abwehrlage

Meist rundliche Abszesshöhle

Meist Tibiakopf/distales Femur

Therapie: Ausräumung, ggf. Auffüllung, ggf. Antibiotikaträger

Infektiologie

Knocheninfektionen – Sonderform Brodie Abszess

Infektiologie

Knocheninfektionen – Sonderform tuberkulöse Osteomyelitis

Mycobakterium tuberculosis

Lange Zeit sehr selten; migrationsbedingtes Wiederauftreten

Meist (40%) Befall der Wirbelsäule, gefolgt von Hüfte und Knie

Tuberkulin-/Mendel-Mantoux-Hauttest

Tuberkulostatische Therapie, Ruhigstellung, ggf. Ausräumung

Infektiologie

Knocheninfektionen – Sonderform tuberkulöse Osteomyelitis

Infektiologie

Knocheninfektionen – Sonderform kindliche Osteomyelitis

alle Altersstufen	Staphylococcus aureus (75-80%), (MRSA), Streptokokken der Gruppe A, Pneumokokken
Altersabhängigkeit:	**zusätzlich:**
Frühgeborene	Escherichia coli, Pseudomonas spp., Candida spp.
Neugeborene	Streptokokken der Gruppe B, E. coli, Pseudomonas spp., Candida spp.
Säuglinge und Kleinkinder	H. influenzae Typ b, (sofern nicht geimpft), Bacille Calmette-Guérin nach BCG-Impfung, Kingella kingae
Jugendliche	N. gonorrhoeae

AWMF Leitlinie S1:
Akute hämatone Osteomyelitis und bakterielle Arthritis

Infektiologie

Knocheninfektionen – Sonderform kindliche Osteomyelitis

Akute hämatogene Osteomyelitis im Säuglingsalter:

Ggf. Gelenkeinbruch durch Gefäßdurchdringung der Epiphysenfuge

Akute hämatogene Osteomyelitis im Kindesalter:

Meta-/Diaphysär wegen Epiphysenfugenbarriere nach dem 2. LJ

Akute hämatogene Osteomyelitis im Erwachsenenalter:

Ggf. Gelenkeinbruch wegen fehlender Epiphysenfugenbarriere

Infektiologie

Knocheninfektionen – Sonderform kindliche Osteomyelitis

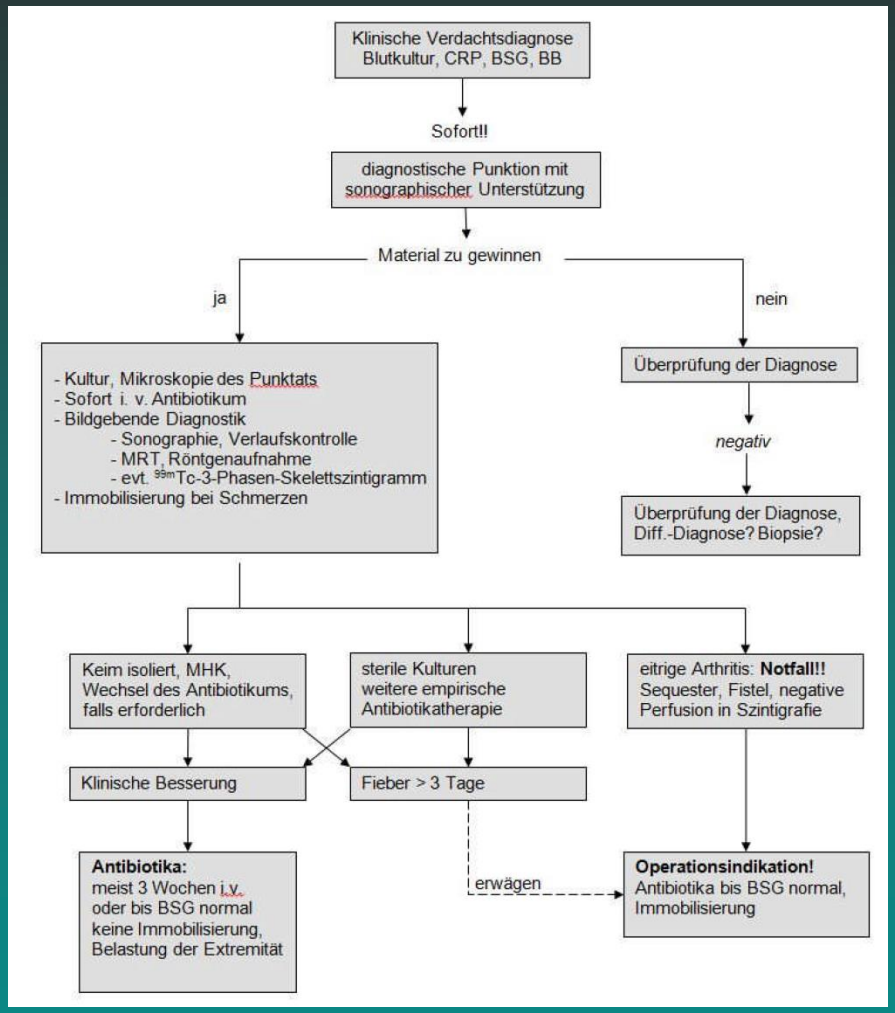

AWMF Leitlinie S1:
Akute hämatone Osteomyelitis und bakterielle Arthritis

Orthop. University
Homburg / Saar

Infektiologie

Knocheninfektionen – Fallbeispiel

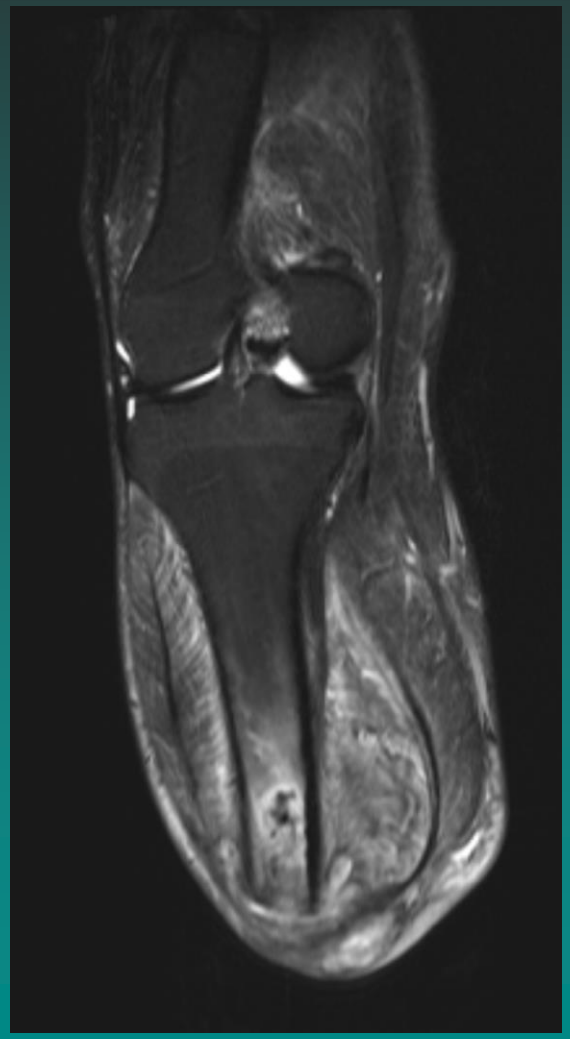

Infektiologie

Knocheninfektionen – Fallbeispiel

Gelenkinfektionen

Infektiologie

Gelenkinfektionen – Ätiologie

Endogen:	hämatogen fortgeleitet
Exogen:	offene Gelenkverletzung
	Z.n. Injektionen/Punktionen
	Z.n. OP

Infektiologie

Gelenkinfektionen – Klinik

Kardinalzeichen:

- Rubor
- Calor
- Tumor
- Dolor
- Functio laesa

Infektiologie

Gelenkinfektionen – Diagnostik

Erhöhte Laborparameter bei akutem Infekt

- Blutsenkungsgeschwindigkeit (BSG)
- Leukozytenzahl
- C-reaktives Protein (CRP)
- Procalcitonin

Orth et al., O&U up2date, 2016

Infektiologie

Gelenkinfektionen – Bildgebung

Sonographie

Röntgen

MRT

CT

Szinitgraphie

PET-CT

Infektiologie

Gelenkinfektionen – Bildgebung

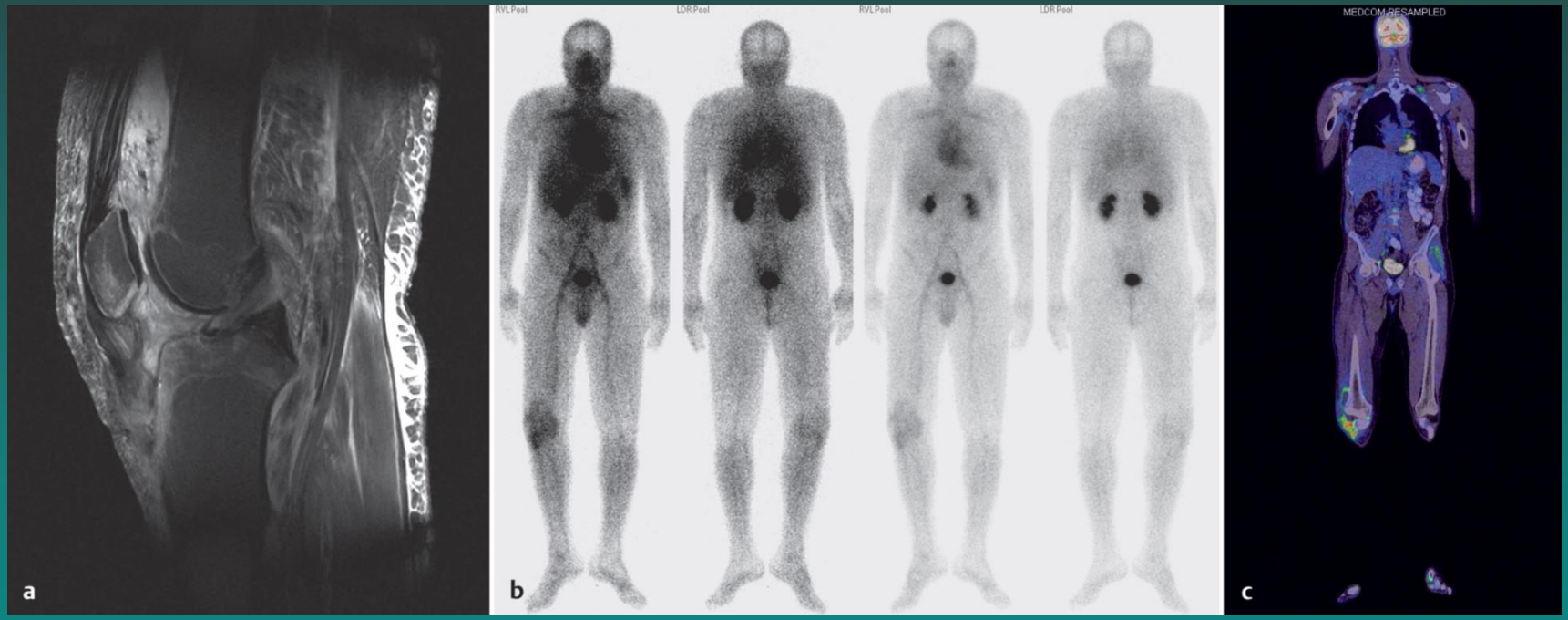

Orth et al., O&U up2date, 2016

Orthop. University
Homburg / Saar

Infektiologie

Gelenkinfektionen – Gelenkpunktat

Parameter zur differenzialdiagnostischen Abklärung einer Gonarthritis mittels Synoviaanalyse.

	Farbe	Klarheit	Kristalle	Leukozyten/µl
physiologisch				
	farblos, hellgelb	klar	–	< 100
Ursache der Gonarthritis				
infektiöse Arthritis	grau, grün	trüb	–	> 50 000
rheumatoide Arthritis	gelb, grün	klar, trüb	–	< 50 000
Gichtarthritis	gelb	milchig, trüb	Natriumurat	> 50 000
Chondrokalzinose	gelb	milchig, trüb	CPPD	> 6000

CPPD = Kalziumpyrophosphat

Orth et al., O&U up2date, 2016

Infektiologie

Gelenkinfektionen – Therapie

(Konservativ: Antibiotikatherapie und Ruhigstellung)

Merke:

Das Gelenkempyem ist ein Notfall und bedarf einer operativen Therapie!

Infektiologie

Gelenkinfektionen – Therapie

Klassifikation der infektiösen Gonarthritis anhand des intraoperativen Befunds nach Gächter [4].

Stadium	Kennzeichen	
I	■ Rötung der Synovialmembran ■ fehlende radiologische Veränderungen	ASK
II	■ eitrige Synovialflüssigkeit ■ inflammatorische Reaktion der Synovialmembran ■ fibrinöse Belege ■ fehlende radiologische Veränderungen	ASK
III	■ Verdickung der Synovialmembran ■ Kammerbildung in den Gelenkabschnitten ■ fehlende radiologische Veränderungen	ASK
IV	■ Pannusbildung und Infiltration des hyalinen Knorpels ■ radiologisch subchondrale Sklerose und Zystenbildung	offen

Orth et al., O&U up2date, 2016

Infektiologie

Gelenkinfektionen – Differentialdiagnosen

Spezifische (tuberkulöse) Arthritis

Rheumatoide Arthritis

Gichtarthritis: Kristallarthropathie (Uratkristalle)

Chondrokalzinose: Kristallarthropathie (Kalziumpyrophosphat)

Infektiologie

Gelenkinfektionen – Fallvorstellung

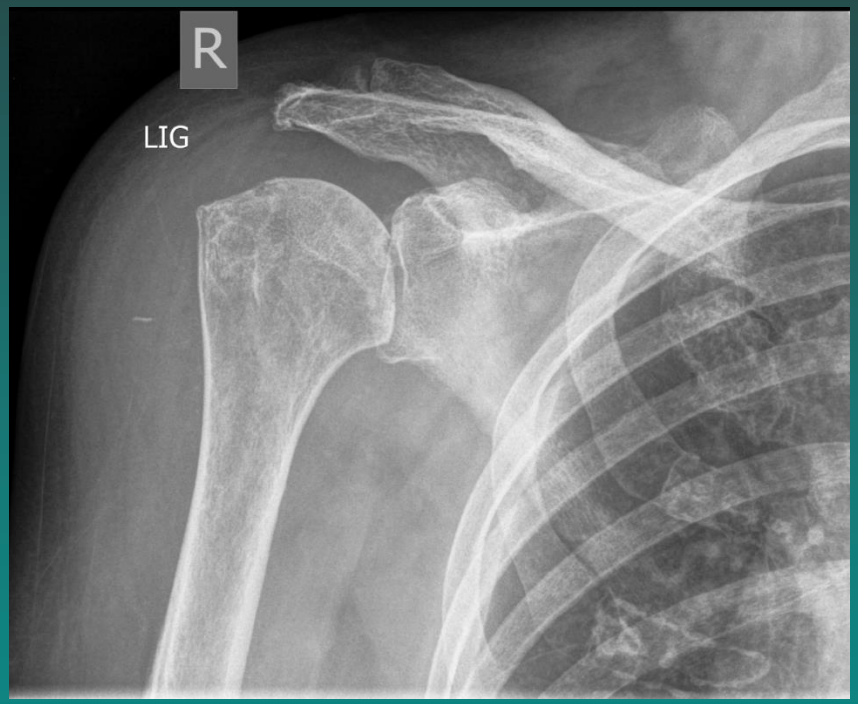

Infektiologie

Gelenkinfektionen – Fallvorstellung

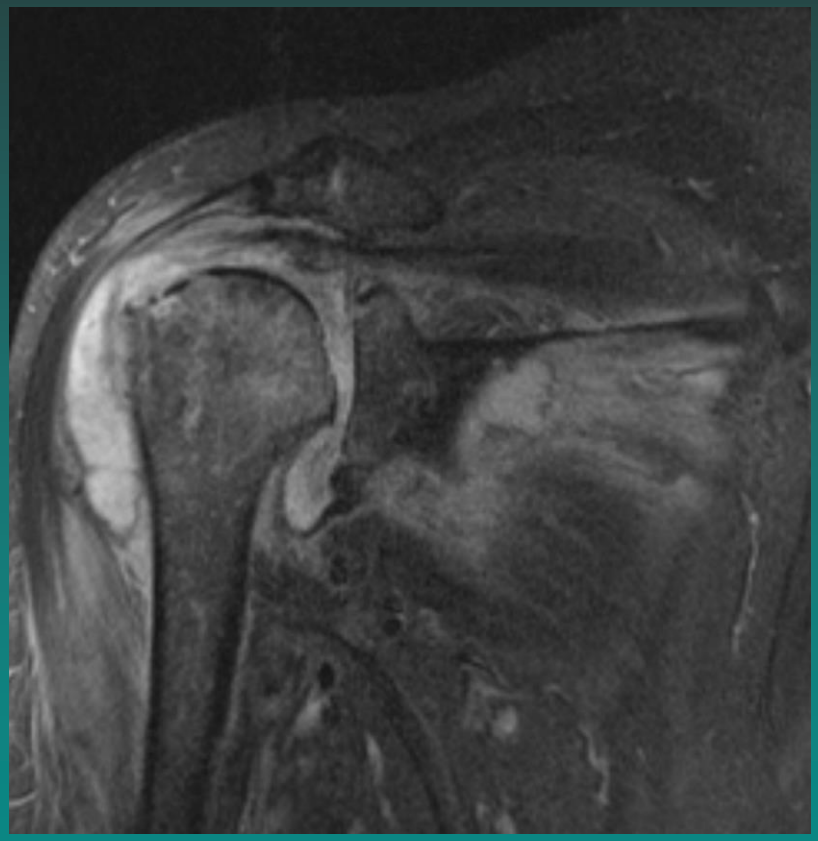

Protheseninfektionen

Infektiologie

<u>Periprothetischer Gelenkinfekt</u>

„Infektionskrankheit

- ausgehend von bakteriell besiedelter Oberfläche einer Gelenkprothese
- das umgebende Gewebe miteinbeziehend
- Abwehrreaktion hervorruft“

Steinbrink, Frommelt; 1995

Infektiologie

Periprothetischer Gelenkinfekt

Risikofaktoren

- Voroperationen an der Extremität
- Cardio-pulmonale-vasculäre Erkrankungen
- Diabetes
- Adipositas
- Immunsuppressiva
- Chirurgischer Eingriffe bei liegender Prothese
- Nikotinabusus
- Alkoholabusus

Infektiologie

Periprothetischer Gelenkinfekt

Keimspektrum

Staph. epidermidis	41 %	~ 90 % grampos.
Staph. aureus	26 %	
Streptokokken	10 %	
Propionibakterien	9 %	
Enterokokken	2 %	
Pseudomonas aeruginosa	4 %	gramneg.

Steinbrück, Frommelt; 1995

Infektiologie

Periprothetischer Gelenkinfekt

Wie kommen Bakterien auf die Endoprothese ?

Infektionstyp :

Akute postoperative Infektion → 0 – 6 Monate ; perioperativ verschleppte Keime

Verspätete tiefe Infektion → > 6 – 24 Monate; perioperativ verschleppte Keime geringerer Zahl und niedriger pathogener Potenz

Späte hämatogene Infektion → > 24 Monate; hämatogener Infektionsweg ausgehend von anderem Fokus

Infektiologie

Periprothetischer Gelenkinfekt

Biofilm :

extrazelluläre Bakterienmatrix

durch die Bakterien aneinander

und / oder auf festen Oberflächen

haften können

Bakterien :

Staphylokokken



REM – Aufnahme
Biofilm durch Staph. aureus
auf Kunststoffoberfläche

Infektiologie

Periprothetischer Gelenkinfekt - Klinik

Infektiologie

Periprothetischer Gelenkinfekt - Klinik

Schmerz (häufig nach beschwerdefreiem Intervall)

Funktionseinschränkung

Rötung

Schwellung

Überwärmung

Wunddehiszenz

Fistelung

Fieber

Infektiologie

Periprothetischer Gelenkinfekt - Diagnostik

Laboruntersuchung	Entzündungsparameter erhöht CRP, Leukozyten, BSG Blutkultur → Erregernachweis
Bildgebung	Nativröntgen in 2 Ebenen Szintigraphie CT } untergeordnete Bedeutung MRT } wegen Artefakte Sonographie
Punktion	Erregernachweis
Fistelabradate	Erregernachweis

Infektiologie

Periprothetischer Gelenkinfekt - Bildgebung

Nativröntgen / KM-Röntgen

keine charakteristischen pathognomonischen Veränderungen

Knochen zeigt Mischbild aus Sklerosierung und Lyse

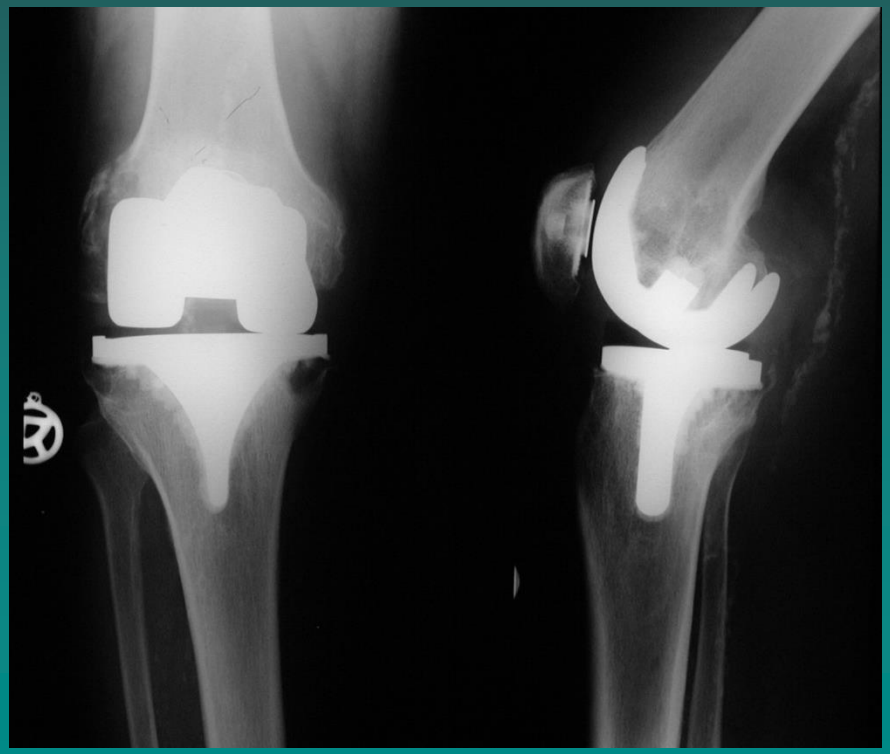

Infektiologie

Periprothetischer Gelenkinfekt - Bildgebung

Szintigraphie

Spätphase

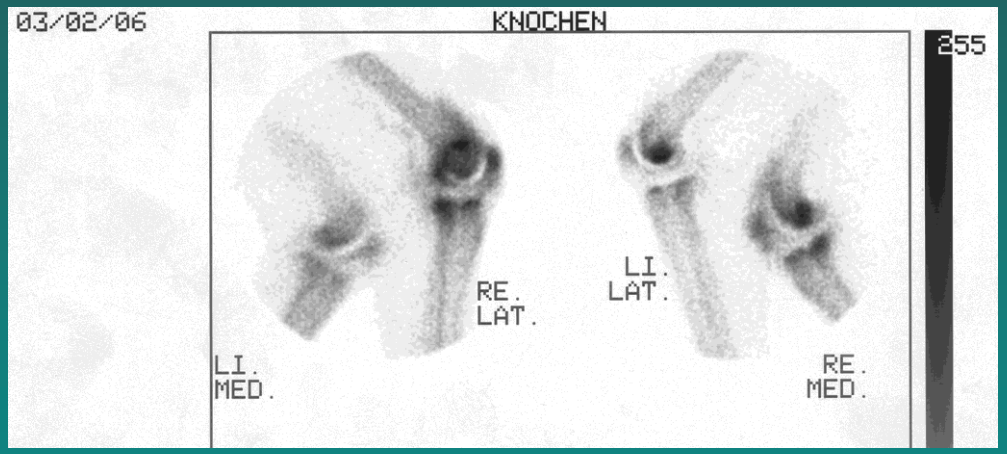

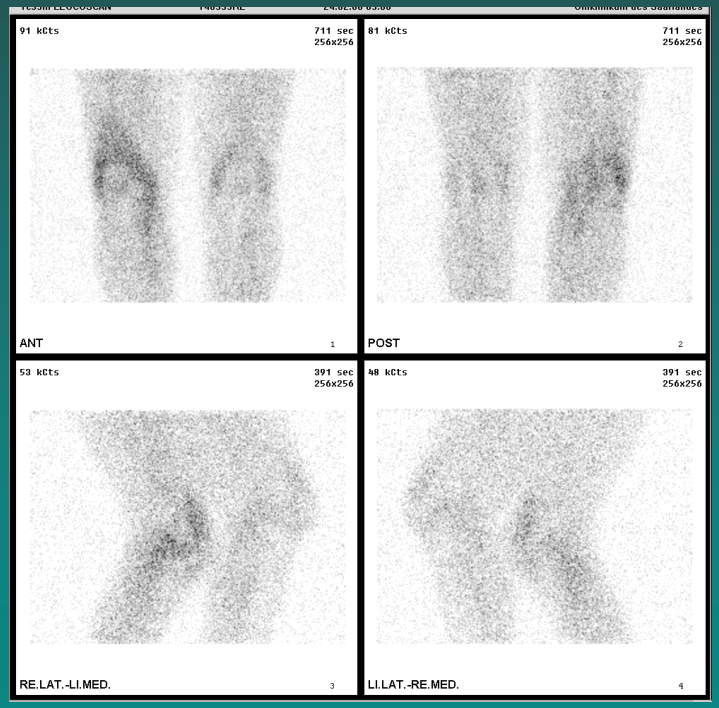

3 – Phasen Skelettszintigraphie

Leukozytenszintigraphie

Infektiologie

Periprothetischer Gelenkinfekt - Bildgebung

Sonographie

vertikaler Schnitt

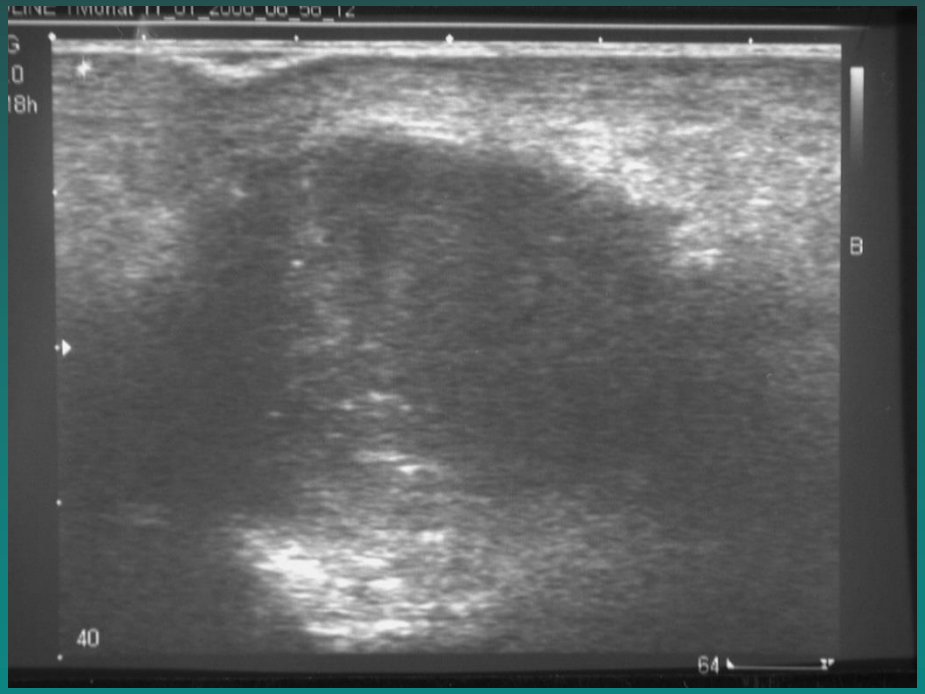

echoarme Formation (Abszess?)

Infektiologie

Periprothetischer Gelenkinfekt - Bildgebung

Sonographie

horizontaler Schnitt

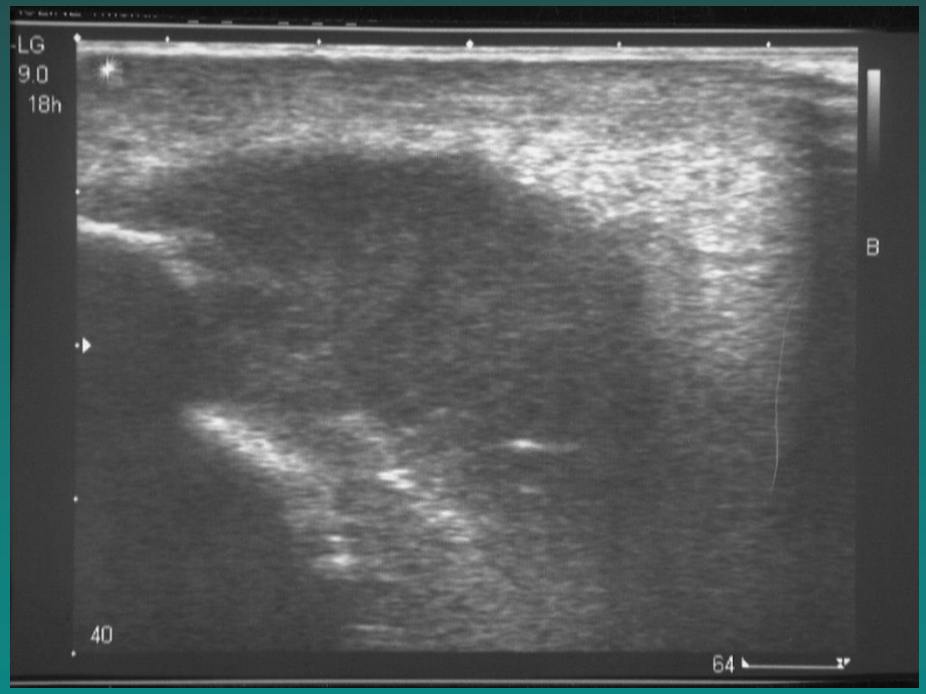

echoarme Formation (Abszess?)

Infektiologie

Periprothetischer Gelenkinfekt - Bildgebung

Sonographie - Punktion

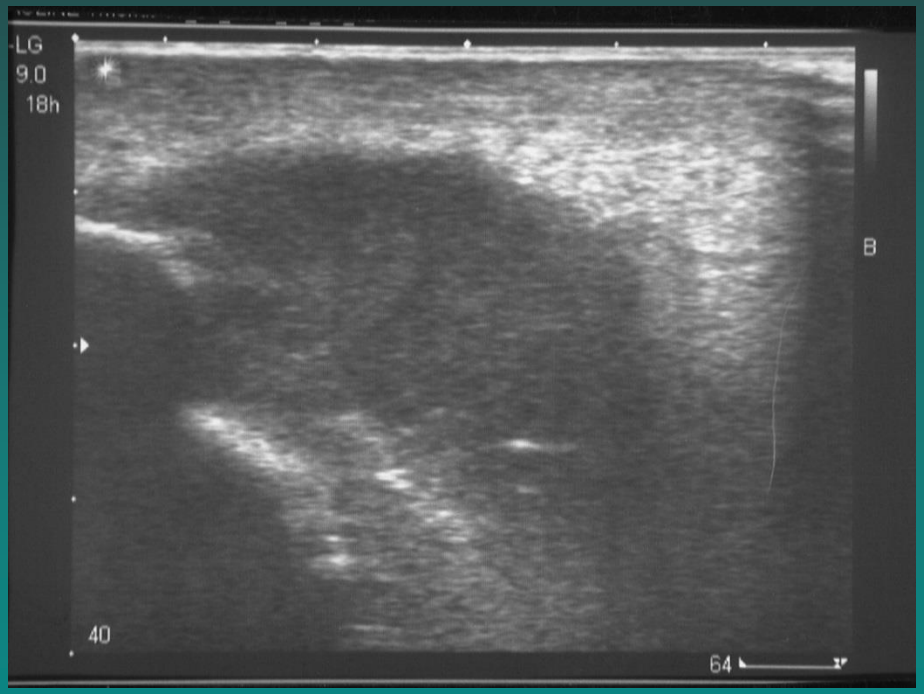

echoarme Formation (Abszess?)

Eiter

Infektiologie

Periprothetischer Gelenkinfekt

Punktion - Erregernachweis

Infektiologie

Periprothetischer Gelenkinfekt - Therapie

Therapieziel → unabhängig von Infektmanifestation → Infektsanierung, Funktionserhalt

Frühinfekt → Prothesenerhalt → wenn nicht möglich

Spätinfekt → Prothesenwechsel → einzeitig, zweizeitig

Infektiologie

Periprothetischer Gelenkinfekt - Therapie

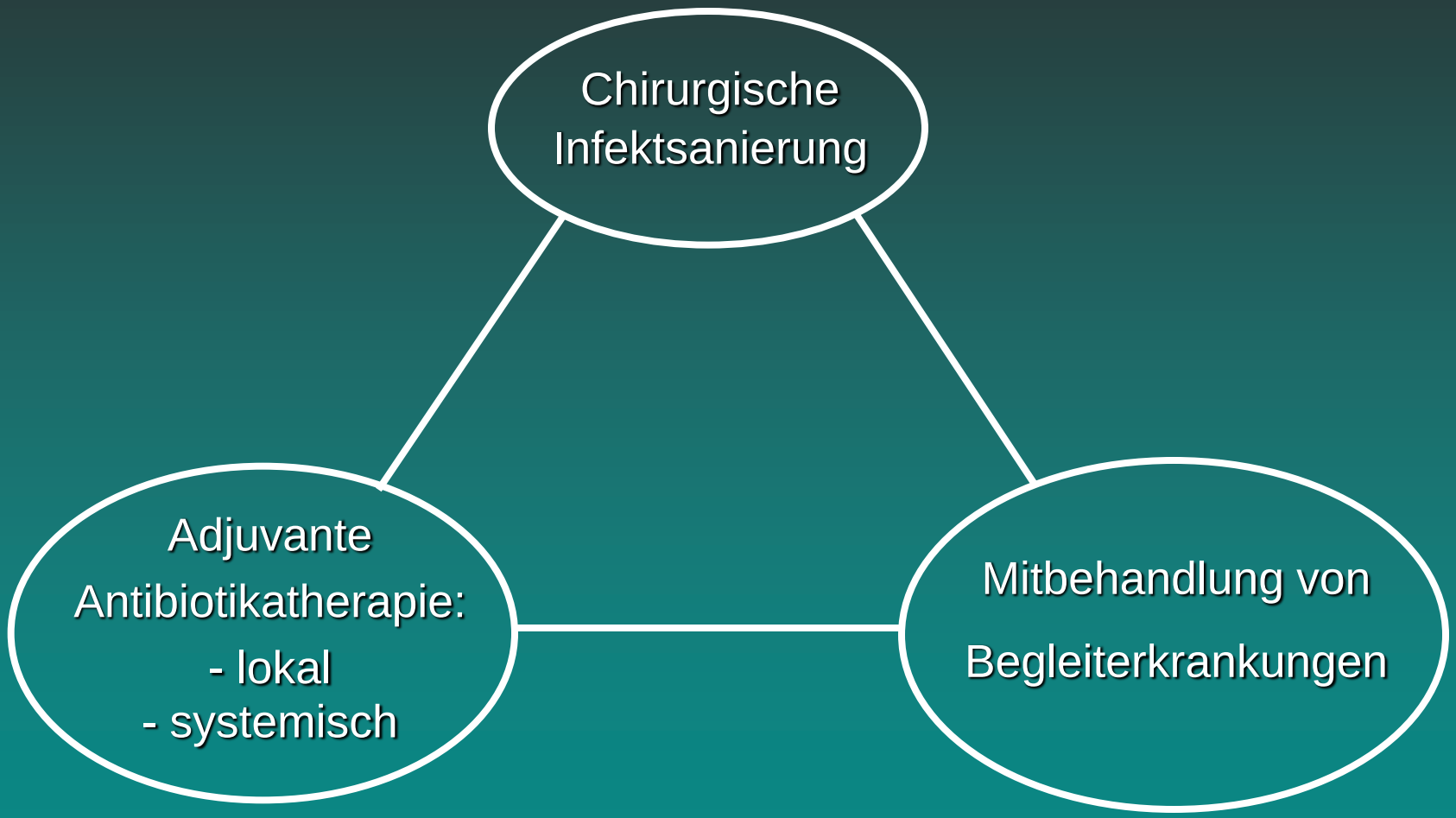

Therapieinhalte sind multidisziplinär !

Infektiologie

Periprothetischer Gelenkinfekt - Therapie

Adjuvante Antibiotikatherapie

- i.v. Antibiose für 4 Wochen
- orale Antibiose für 2 Wochen
- grundsätzlich nach Rücksprache mit Mikrobiologen

- Anamnese
- Begleiterkrankungen
- Allergiesituation
- Zustand des Patienten

Rheumatologie

Rheumatologie

- RA – Rheumatoide Arthritis
- Seronegative Spondylarthritiden

  M. Bechterew
  reaktive Arthritis und Reiter-S.
  Arthritis psoriatica
  enteropathische Arthritiden
- Kollagenosen

  System. Lupus erythematodes
  Sklerodermie
  Polymyositis u. Dermatomyositis
  Sjögren-Syndrom
  Mischkollagenosen
- Vaskulitiden

Rheumatologie

Rheumatoide Arthritis

- = CP: Chronische Polyarthritis
- Chronisch-entzündliche Systemerkrankung
- Synovialitis → Arthritis → Bursitis → Tendovaginitis
- fakultativ → extraartikuläre Organimanifestation

Rheumatologie

RA – Epidemiologie u. Genetik

- 1-2% der Bevölkerung
- w : m = 3-4 : 1
- Häufigkeitsgipfel 4. Lebensdekade
- 70% HLA-Antigen (DR4, DRB1) (25% normale Bevölkerung)

Rheumatologie

RA – Pathogenese

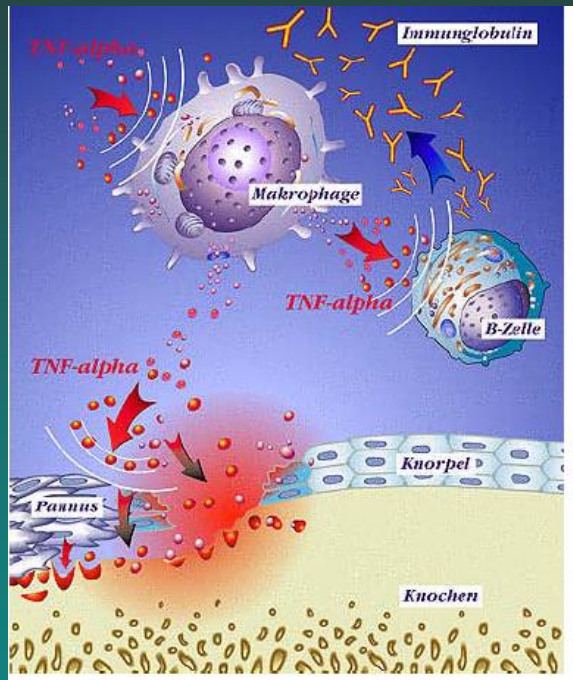

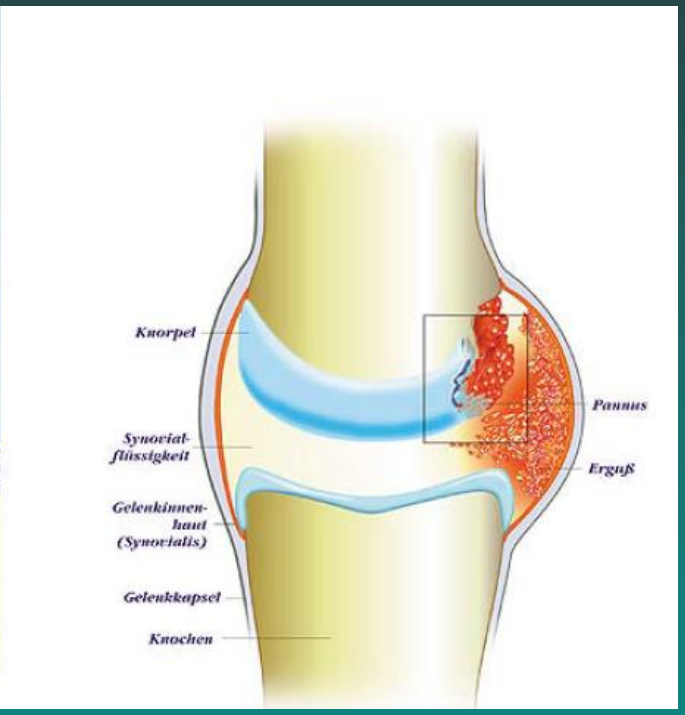

Aktivierung durch unbek. Faktoren (evtl. virale/bakterielle Antigene)

Rheumatologie

RA – Pathogenese

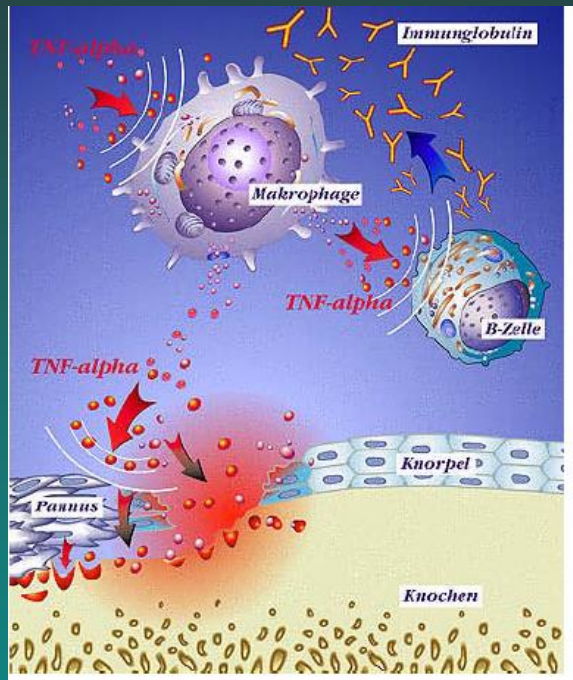

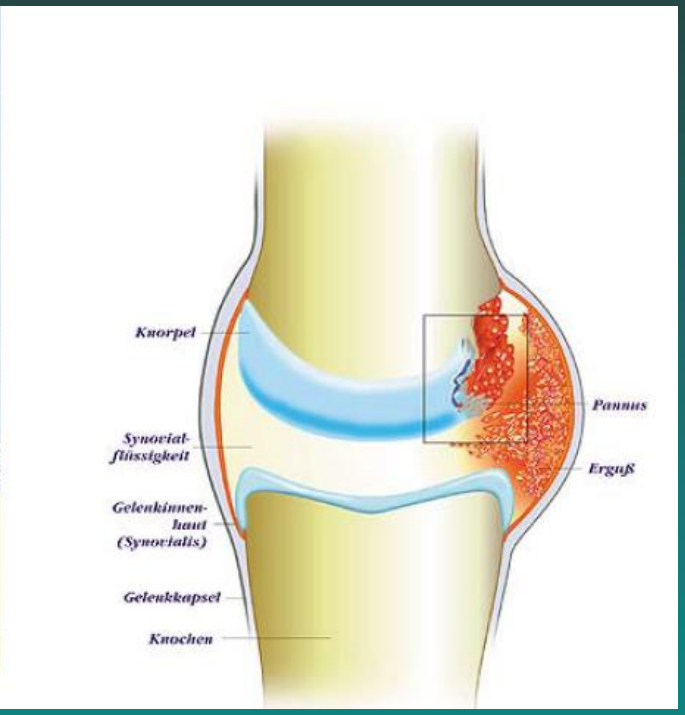

Infiltration der Membr. synovialis mit autoreaktiven T-Helfer-Lymphozyten

Rheumatologie

RA – Pathogenese

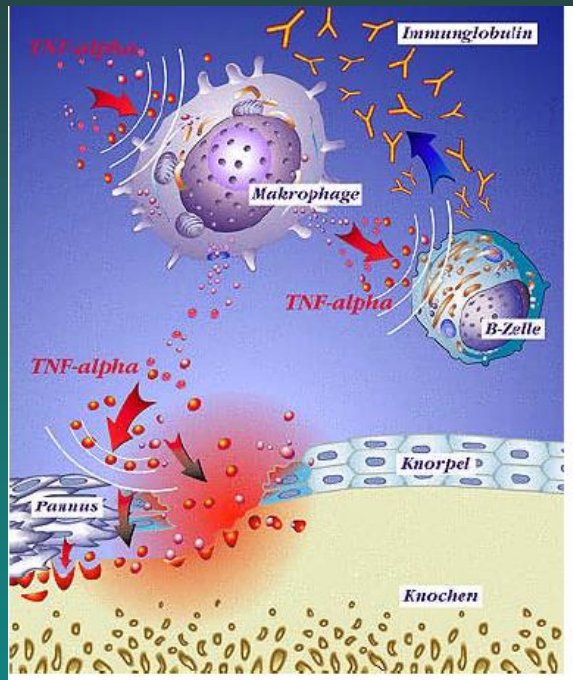

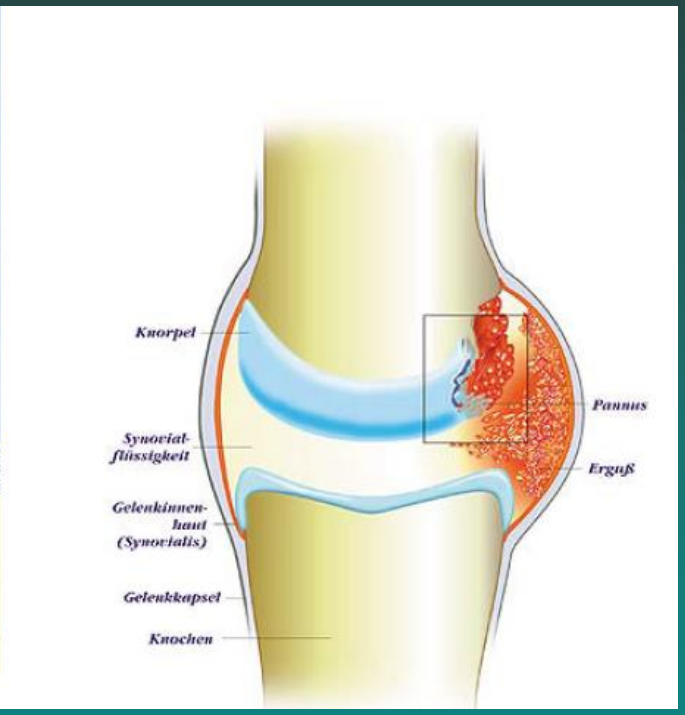

B-Zellen: Bildung von Rheumafaktoren (Auto-Ak gegen Fc des IgG)

Rheumatologie

RA – Pathogenese

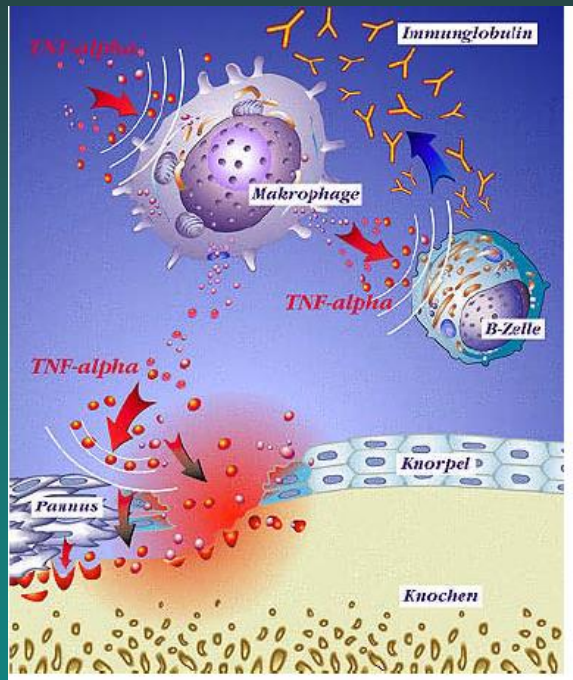

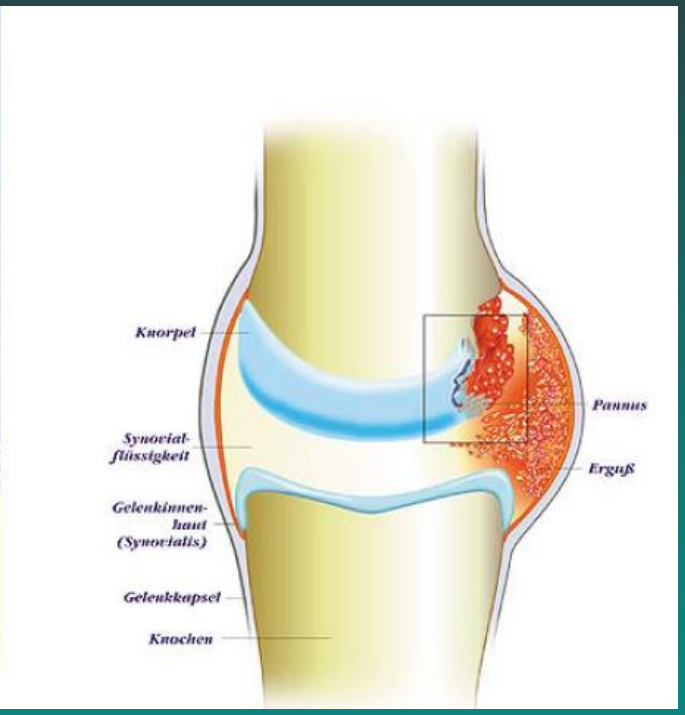

Aktivierung von Komplement, Freisetzung von Entzündungsmediatoren

Rheumatologie

RA – Pathogenese

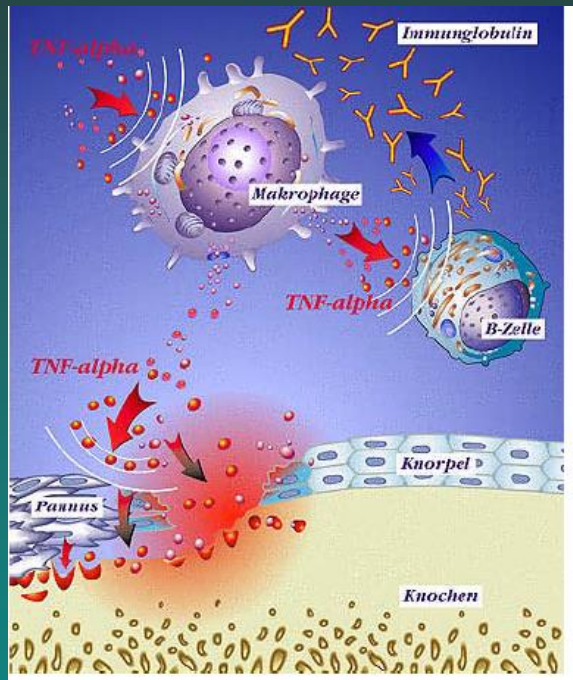

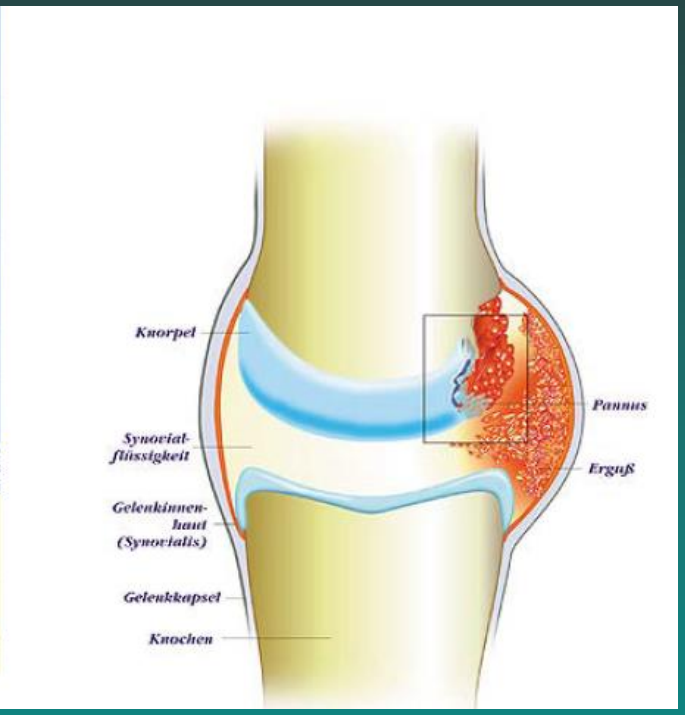

Pannusbildung: verdickte Memb. synovialis

Rheumatologie

RA – Pathogenese

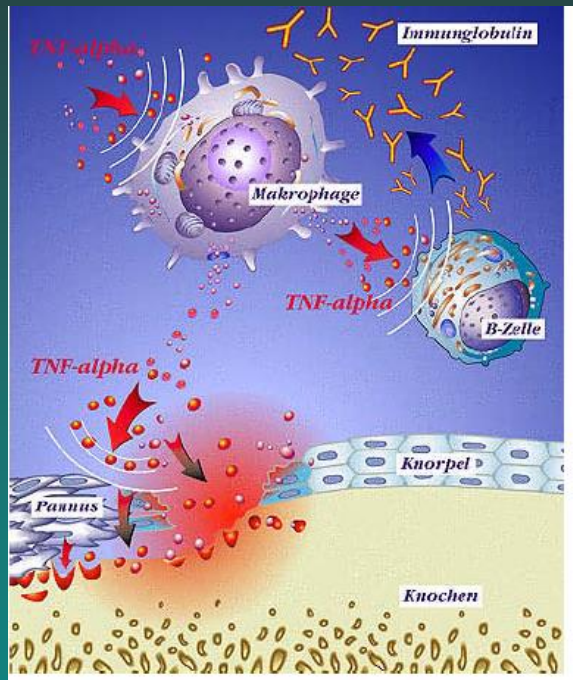

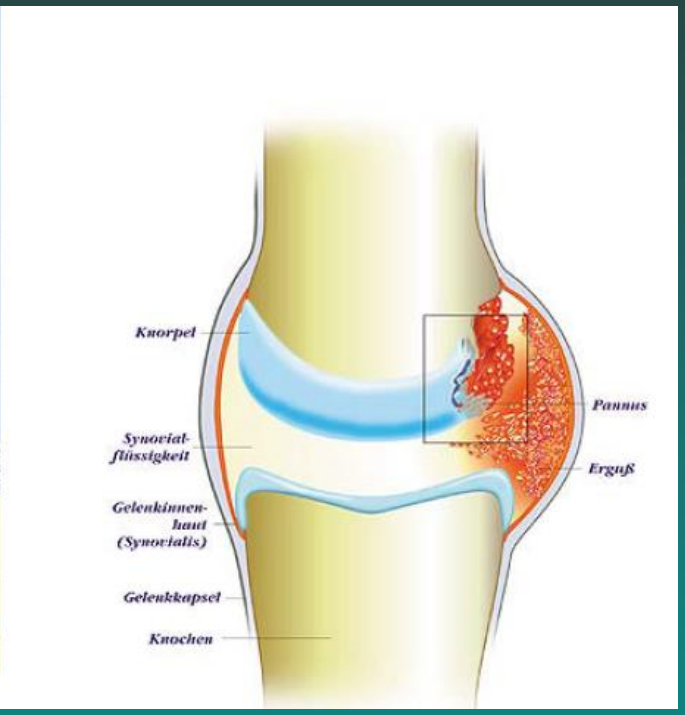

Überwucherung des Gelenkknorpels, Knorpel- und Knochenzerstörung

Rheumatologie

RA – Klinik

artikulär

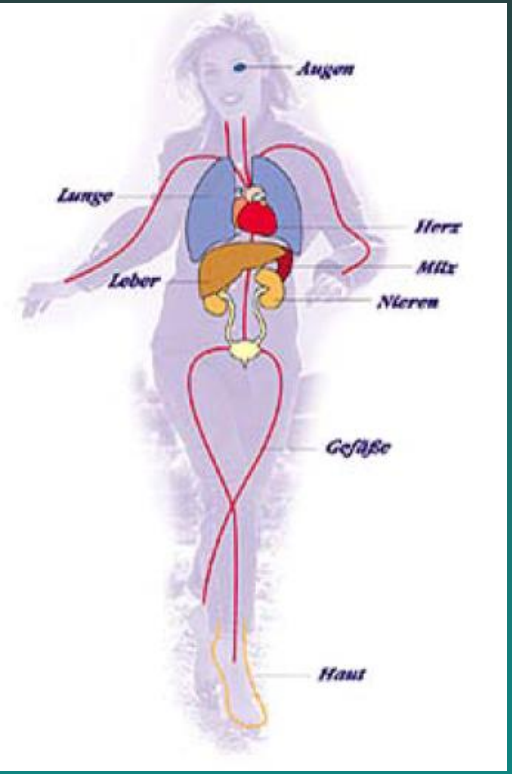

extraartikulär
(Perikarditis, Pleuritis, Keratokonjunktivits/Iritis)

Rheumatologie

RA – Klinik

- ca. 75% chronisch-progredient
- in 10% unaufhaltsam progredient zur völligen Invalidität
- unspezifische Symptome (Fieber, Abgeschlagenheit, etc.)
- Polyarthritis: symmetrisch

  häufigste Manifestationen: Finger, Handgelenke, Knie, Fuß

Rheumatologie

RA – Klinik

Rheumaknoten

Rheumatologie

ACR-Kriterien

Kriterien zur Klassifikation der rheumatoiden Arthritis gemäß American College of Rheumatology (ACR) und European League against Rheumatism (EULAR).

	Punkte
Gelenkbeteiligung	
1 mittleres/großes Gelenk	0
2 – 10 mittlere/große Gelenke	1
1 – 3 kleine Gelenke	2
4 – 10 kleine Gelenke	3
> 10 Gelenke (mindestens 1 kleines Gelenk)	5
Serologie	
RF und Anti-CCP negativ	0
RF und/oder Anti-CCP niedrig positiv (< 3-fache Norm)	2
RF und/oder Anti-CCP hoch positiv (> 3-fache Norm)	3
Dauer der Synovitis	
< 6 Wochen	0
> 6 Wochen	1
Entzündungsparameter	
CRP und BSG normal	0
CRP und/oder BSG erhöht	1
Auswertung	
Bei einem Punktwert ≥ 6 kann ein Gelenkschmerz relativ sicher als rheumatisch-arthritischer Symptomenkomplex definiert werden.	

Anti-CCP = Antikörper gegen zyklische citrullinierte Protein-Peptid-Antigene
BSG = Blutsenkungsgeschwindigkeit
CRP = C-reaktives Protein
RF = Rheumafaktoren

Orth et al.,
O&U up2date, 2016

Rheumatologie

RA – Diagnostik

Labor

- BSG, CRP, Anämie
- RF 70-80% positiv (Gesunde nur in 5%)
- ANA (antinucleäre Antikörper) 35%
- CCP-Antikörper (AK gegen cyclisch-citrullinierte Peptide)

  spezifischer als RF!!

Rheumatologie

RA – Diagnostik

Radiologie

- Sono: Ergussbildung, Therapiekontrolle
- Röntgen: gelenknahe Osteoporose
  Gelenkspaltverschmälerung
  Erosionen (=Usuren) und Zysten

Rheumatologie

RA – Diagnostik

gelenknahe

Osteoporose

Rheumatologie

RA – Diagnostik

Larsen-Stadien

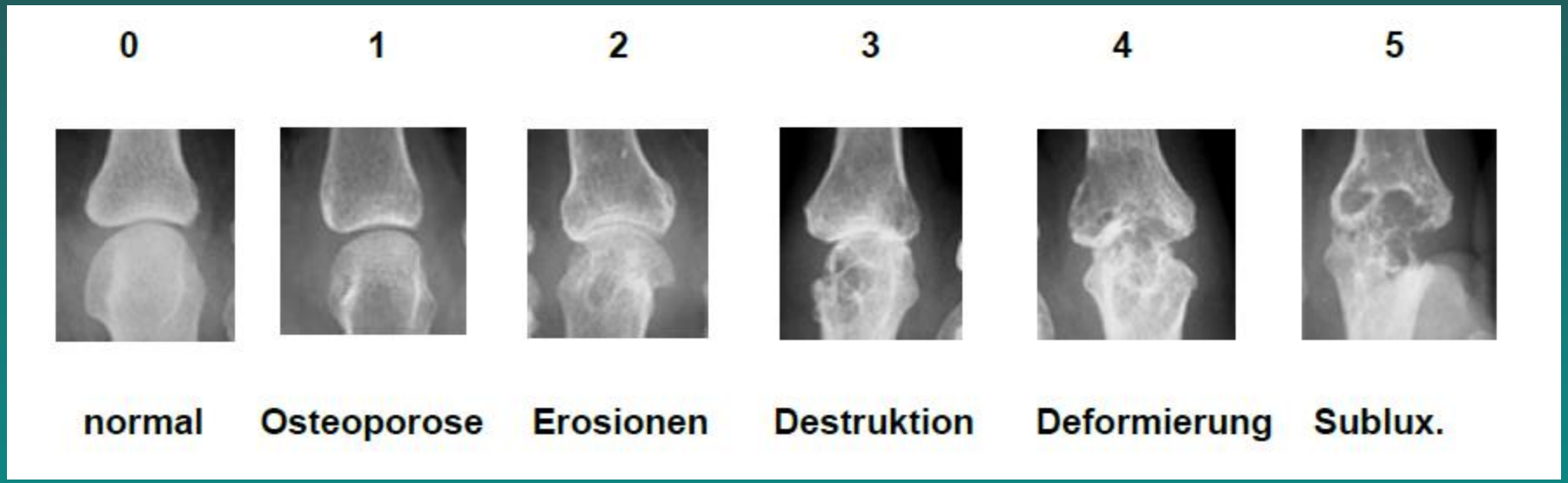

Rheumatologie

RA – Diagnostik

- Szinti: empfindlich, aber unspez. Frühnachweis, Verteilung
- MRT: Pannunsnachweis, Band-/Gelenkzerstörung
- Gelenkpunktion: Analyse der Gelenkflüssigkeit: Rhagozyten, RF
- Arthroskopie: Schleimhautinspektion
  Biopsie zur Histologie der Membrana synovialis

Rheumatologie

RA – Therapie

konservativ

KG/physikalisch

medikamentös

NSAR

Steroide

Basis-Ther.

(MTX, Leflunomid, Sulfasalazin, Gold, Chloroquin)

TNF-alpha

(monoklonale AK, -rezeptorblocker)

IL1-Rezeptor-antagonisten

Rheumatologie

RA – Therapie

Radiosynoviorthese

Injektion radioaktiver Substanzen
(ß-Strahler (Yttrium, Rhenium, Erbium))

Rheumatologie

RA – Therapie

konservativ

gelenkerhaltend

gelenkversteifend

gelenkersetzend

Synovektomie
- früh: Larsen 0-1
- spät: Larsen > 1

Arthrodese

Endoprothetik

Rheumatologie

RA – Wirbelsäule

- HWS, eigentlich nie BWS oder LWS
- 35% befallen
- Destruktion der kapsuloligamentären Strukturen, Knochen/Knorpel
- Diagnostik: - Röntgen incl. Funktionsaufnahmen: Instabilität
  - MRT: Pannus

Rheumatologie

RA – HWS

Rheumatologie

RA – HWS

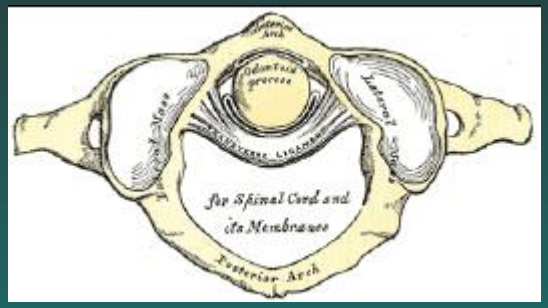

Lig. transversum atlantis: Rupturen u. Elongationen

Rö: AADI = Anteriore Atlanto-Dentale Instabilität

⟶ Dislokation des Atlas und Schädels nach ventral bei Inklination

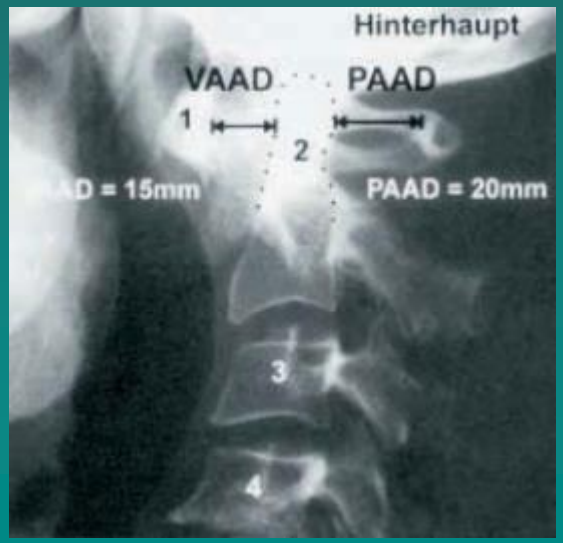

Rheumatologie

RA – HWS

Pannus

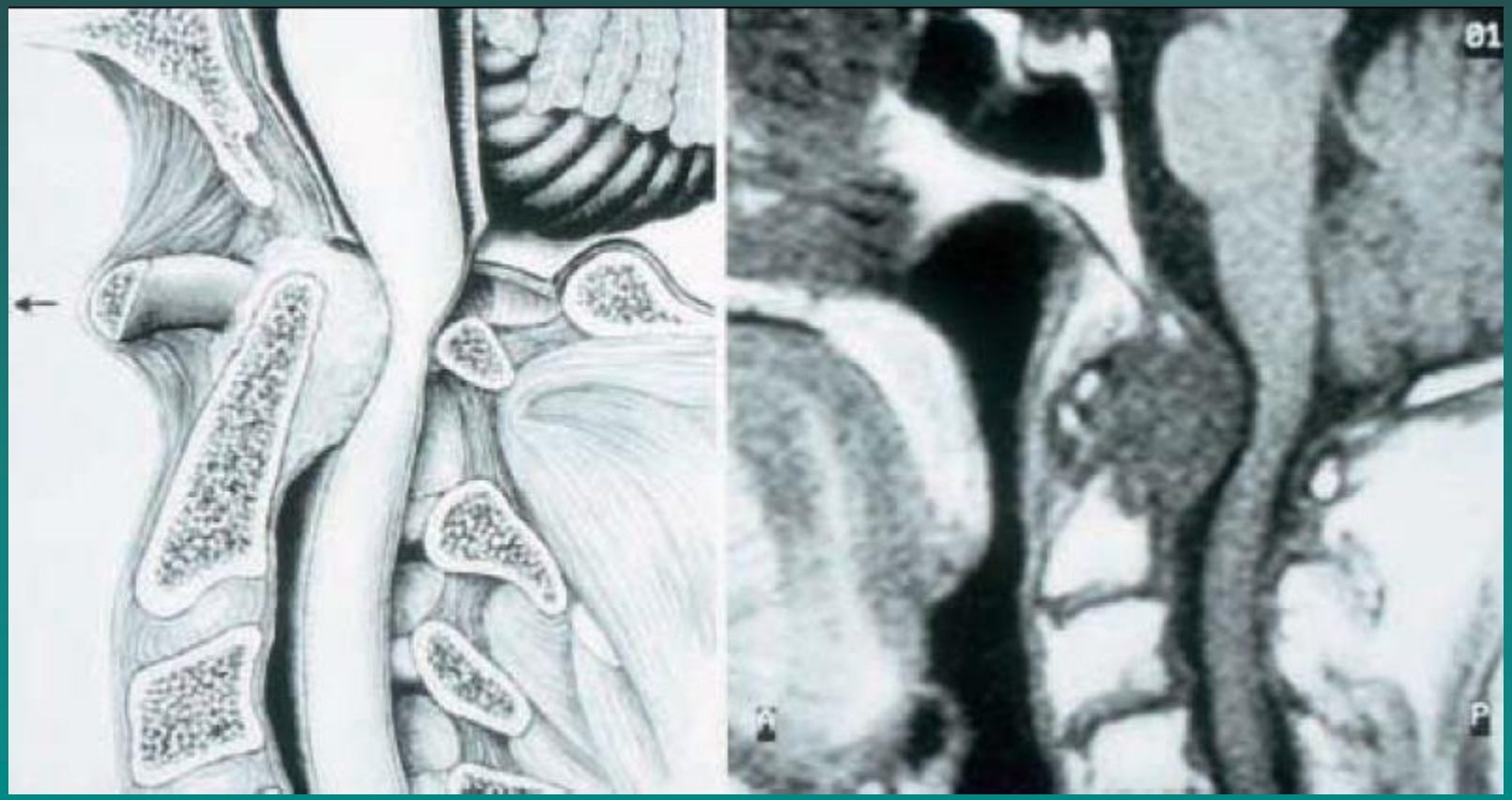

Rheumatologie

RA – HWS

Basiläre Impression

Rheumatologie

RA – HWS

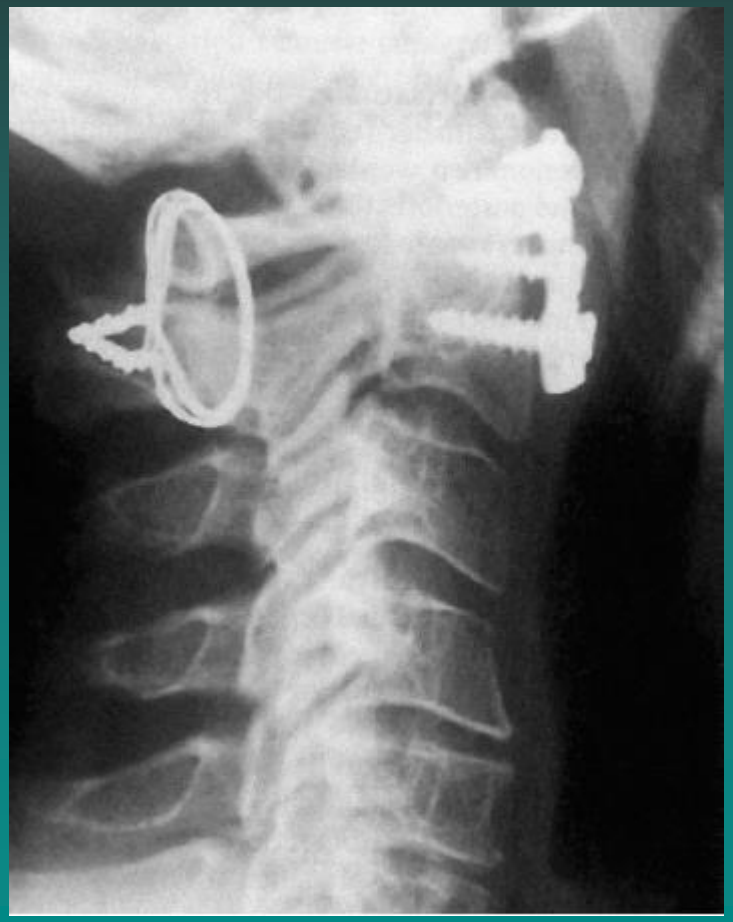

Rheumatologie

RA – Handgelenk

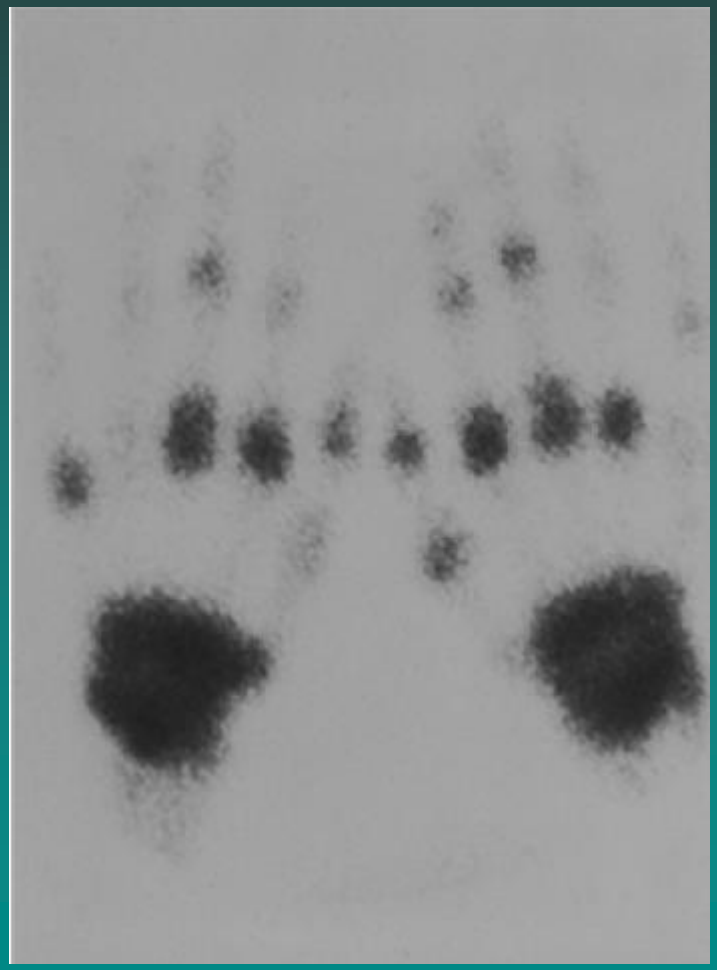

Rheumatologie

RA – Handgelenk

Erosion Proc. styloideus ulnae

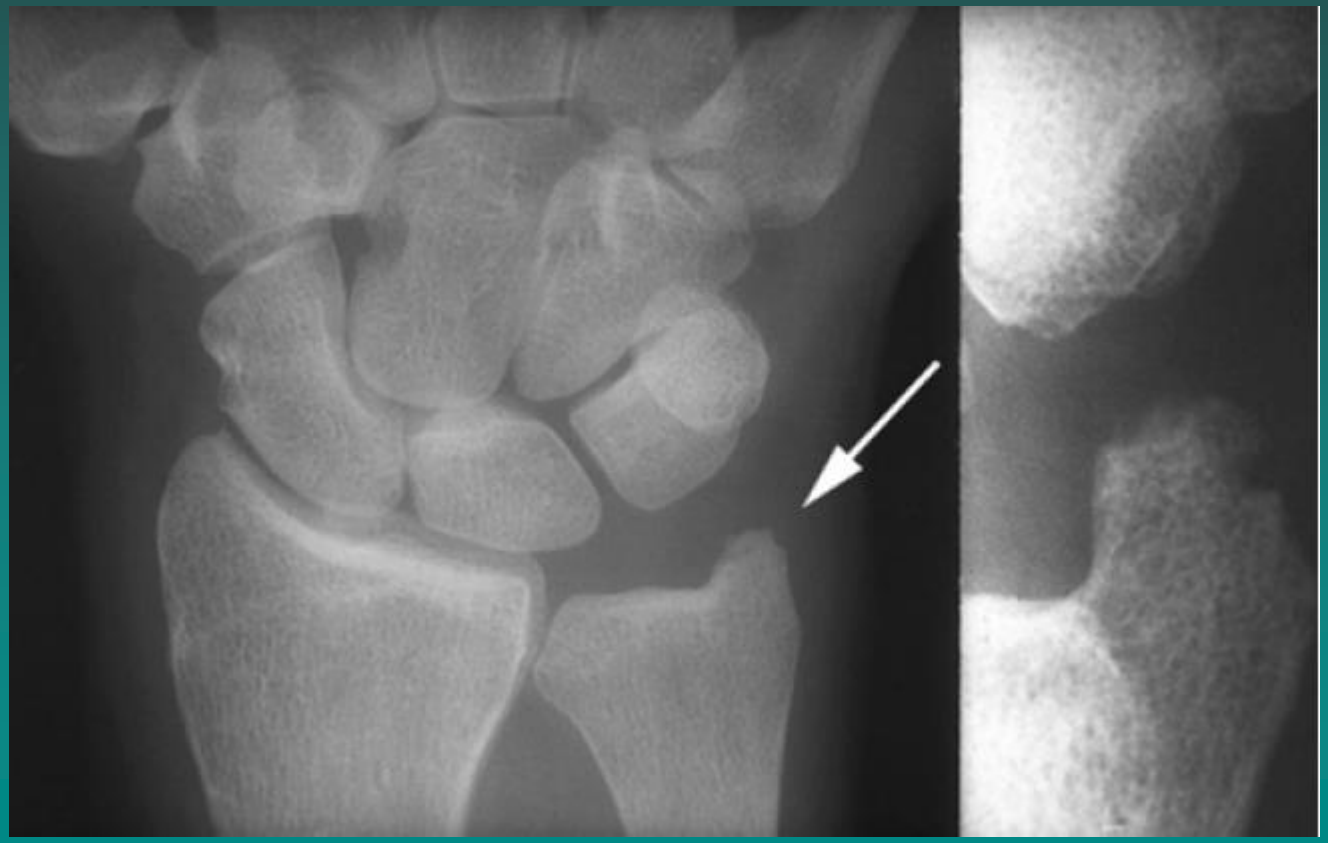

Rheumatologie

RA – Handgelenk

Synovitis

Rheumatologie

RA – Handgelenk

Strecksehnenrupturen

Rheumatologie

RA – Fingergelenke



Häufigkeit: 94% !!

Lokalisation: MCP, PIP

Rheumatologie

RA – Fingergelenke

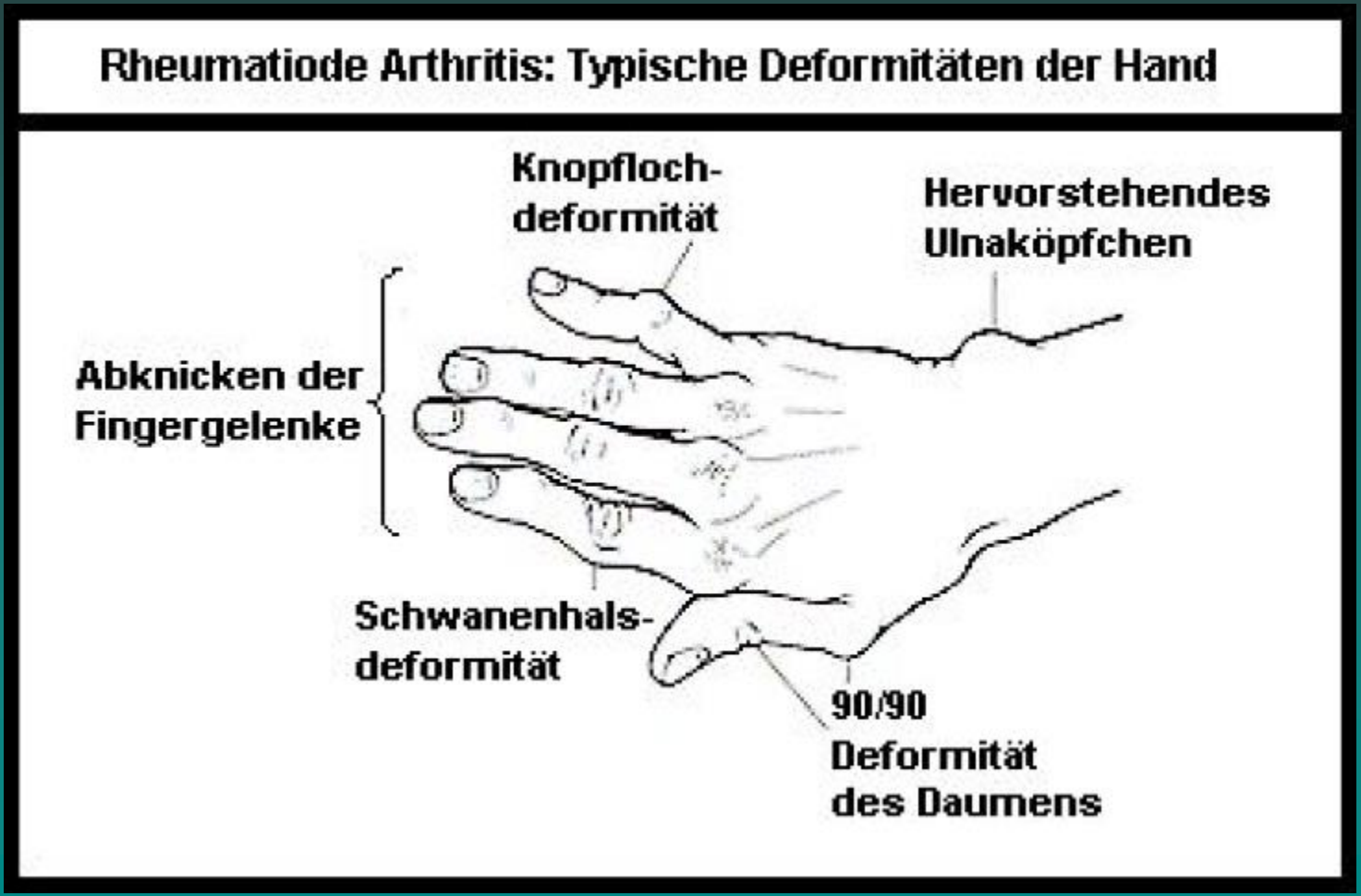

Rheumatologie

RA – Fingergelenke

Ulnare Deviation, Handskoliose

Rheumatologie

RA – Fingergelenke

Ulnare Deviation, Handskoliose

Rheumatologie

RA – Fingergelenke

Knopflochdeformität

Flexion PIP + Verlust der Streckfähigkeit und Überstreckung DIP

Rheumatologie

RA – Fingergelenke

Schwanenhalsdeformität

Volarsubluxation im MCP, Hyperextension im PIP, Flexionskontraktur DIP

Rheumatologie

RA – Fingergelenke

Daumendeformität

Rheumatologie

Spondylitis ankylosans – M. Bechterew

- Chronisch-entzündlich
- Insbes. Achsenskelett (WS, ISG)
- Genetische Disposition (HLA-B27-Assoziation)
- Fehlen von Rheumafaktoren („seronegativ“)

Rheumatologie

Spondylitis ankylosans – M. Bechterew

Epidemiologie	ca. 1%
	m:w = 4:1
	20.-40. Lj.

95% d. Pat. HLA-B27 (8% d. Normalbevölk.)

Klinik von kaudal nach kranial

ISG, LWS, BWS

Enthesiopathien (schmerzhafte Sehnenansätze) (Achillessehne)

Nacht- (2. Hälfte), Morgenschmerz

Rheumatologie

Spondylitis ankylosans – M. Bechterew

Rheumatologie

Spondylitis ankylosans – M. Bechterew

Menell-Zeichen

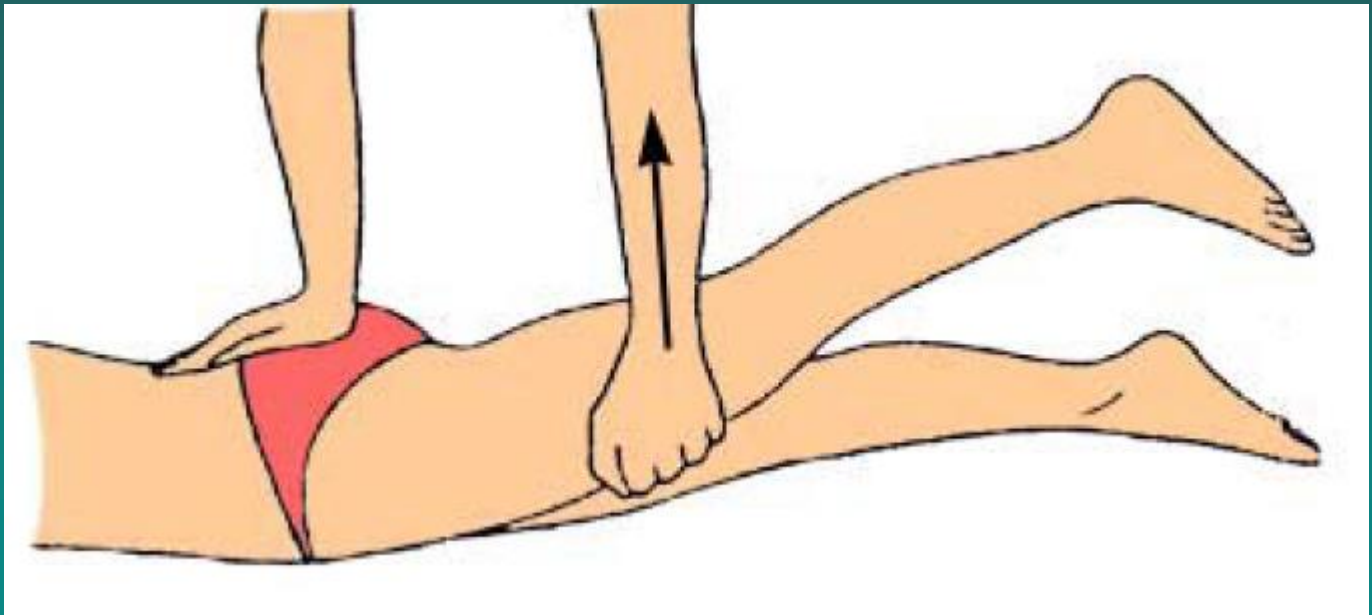

Rheumatologie

Spondylitis ankylosans – M. Bechterew

Syndesmophyten, Verkalkung des WS-Bandapparates, Bambusrohrform, „Kastenwirbel“

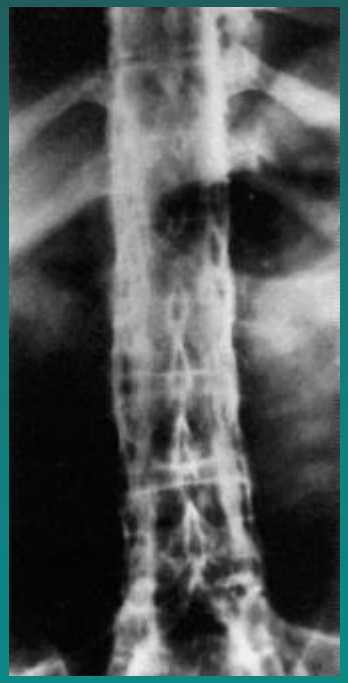

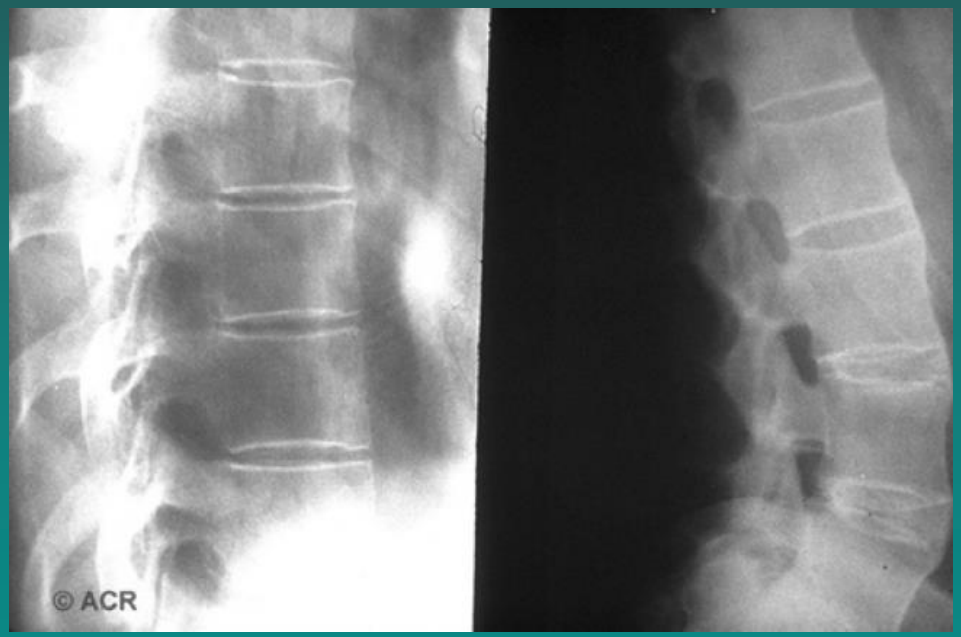

Rheumatologie

Spondylitis ankylosans – M. Bechterew

Sakroileitis – „Perlschnur“-Erosionen

Rheumatologie

Spondylitis ankylosans – M. Bechterew

Sakroileitis – Ankylose