Neoplasmen

P. Orth

Neoplasma wäre der korrekte, Tumor ist der übliche Ausdruck. Neoplasmen sind die gutartigen und die bösartigen Neubildungen. Es hat sich gezeigt, dass die Begriffe gutartig (benigne) und bösartig (maligne) nicht zur Beschreibung aller Neubildungen geeignet sind. Es gibt Übergänge zwischen beiden. Dem trägt die pathologische Einteilung von G 0 (benigne) über G 1, G 2 und G 3 bis G 4 (hochmaligne) Rechnung. Die Einteilung in eine dieser Kategorien nennt man Grading. Daher der Buchstabe G für die verschiedenen Grade. Die häufigsten bösartigen Neubildungen am Stütz- und Bewegungsapparat sind Metastasen. Dann folgt das Plasmozytom und erst danach die recht seltenen von Knorpel, Knochen oder faserigem Bindegewebe ausgehenden Sarkome.

Klinische Bilder:

1. Kartilaginäre Exostose

Distaler Oberschenkel. Nach Spaltung von Haut, Subkutangewebe und oberflächlicher Faszie wurde der Muskelbauch des M. vastus lateralis mit zwei Haken angehoben. Die Beugergruppe und der hintere Faszienrand werden durch einen weiteren Haken nach dorsal gehalten. Damit liegt der Oberschenkelknochen in diesem Bereich frei. Dort sitzt eine pilzförmige Veränderung dem Knochen auf. Der Fuß des Pilzes besteht aus Knochen, die Kappe des Pilzes aus Knorpel. Dies ist das typische Bild der kartilaginären Exostose. Sie ist ein Beispiel für einen gutartigen (G 0) Tumor. So wie z. B. eine Verruca vulgaris an der Haut, wächst auch diese Neubildung nur bis zu einer begrenzten Größe. Sie wächst nicht in das umliegende Gewebe ein und setzt keine Metastasen. Eine Behandlung ist deshalb nur nötig, falls der "Pilz" Beschwerden verursacht was hier der Fall war. Die Behandlung besteht in einer einfachen Abtragung der Läsion.

2. Die abgetragene kartilaginäre Exostose

Man sieht deutlich den knöchernen Stiel und die Knorpelkappen.

3. Exulzeriertes Chondrosarkom der Scapula

Sicht von hinten auf die linke Schulter des Patienten. Dort hat sich langsam im Laufe von Monaten eine harte Vorwölbung entwickelt, die zwar schmerzlos war, aber schließlich durch die Haut perforiert ist. Eine solche Wunde heilt nicht mehr. Das Chondrosarkom, der bösartige Tumor des Knorpelgewebes hier ausgehend von der Skapula, ist für Strahlen und Medikamente kaum angreifbar. Die einzige Therapiemöglichkeit ist die Entfernung des Neoplasmas „im Gesunden". Dies bedeutet, dass die Schnittführung ausschließlich im gesunden Gewebe erfolgen muss und die Pseudokapsel des Tumors, also das dem Tumor anliegende, verdichtete und teils von ihm infiltrierte Gewebe an keiner Stelle erreicht werden darf. Gelingt dies nicht, werden Tumorzellen bei der Operation verstreut und es kommt zum Rezidiv.

4. Funktion des linken Armes nach Entfernung des Schulterblattes

Dies ist derselbe Patient wie bei 3. Zwei Jahre später. Die Wunde ist verheilt, das Schulterblatt fehlt aber der Arm ist gebrauchsfähig, da Gefäße und Nerven erhalten werden konnten und ein Hilfsgelenk zwischen Oberarmkopf und äußerem Ende des Schlüsselbeines angelegt wurde. Dies ist ein Beispiel für eine erfolgreiche Resektion im Gesunden (in der Fachsprache auch R-0 Resektion genannt).

Röntgenbilder, MR-Tomogramm, Computertomogramm

1. Enchondrom

Auf einer dorsopalmaren Aufnahme (dp) des Daumens sind Endphalanx, Grundphalanx und ein Teil des Köpfchens des ersten Mittelhandknochens mit den zwei Sesambeinen abgebildet. Man sieht die Gelenkspalte des Metacarpophalangeal- und des Interphalangealgelenkes (MP und IP Gelenk). Angrenzend an das IP-Gelenk hat die Grundphalanx ein "Loch", solche röntgendurchlässigen "Löcher" können anatomisch tatsächlichen Defekten entsprechen (z. B. nach einem Unfall) sie sind aber viel häufiger durch das Verdrängen von Knochengewebe durch nicht verkalktes Gewebe bedingt. Eine weitere Möglichkeit ist, dass es sich um flüssigkeitsgefüllte Höhlen, sogenannte Zysten handelt. Der Rand des Loches gibt einen Hinweis dafür, wie der Inhalt einzuschätzen ist: Ein scharfer glattbegrenzter Rand und zudem eine erhaltene Begrenzung also Kortikalis des Knochens, sprechen für eine langsam wachsende, wahrscheinlich gutartige Veränderung. Ein gutes Zeichen ist ein sklerosierter vom umgebenden Knochen reaktiv gebildeter Randsaum. Die hier vorliegende Läsion ist scharf abgegrenzt, hat in ihrem oberen Anteil einen solchen Randsaum, hat aber andererseits die Kortikalis fast vollständig durchbrochen. Röntgenologisch würde man ihre Dignität unsicher einschätzen, da sowohl Zeichen für gut- als auch Zeichen für bösartige Veränderungen vorhanden sind. Die tatsächliche Diagnose gelingt erst, wenn der Pathologe das Gewebe mikroskopisch untersucht. Hier handelte es sich um ein Enchondrom, einen gutartigen Knorpeltumor.

2. Metastase Bogenwurzel LWK 3

Die Zielaufnahme von LWK 3 ap wurde angefertigt, weil die 55jährige Patientin 6 Jahre nach einer Ablatio Mammae über zunehmende Rückenschmerzen klagte und auf der Übersichtsaufnahme der LWS der dritte Lendenwirbel auffällig erschien. Während Dornfortsatz, Grundplatte, Deckplatte und rechte Bogenwurzel eindeutig zu erkennen sind, fehlt die linke Bogenwurzel. Dies ist der "einäugige Wirbel". Sehr häufig sitzen Metastasen im Bereich der Bogenwurzel. Damit ist der einäugige Wirbel ein wichtiges Röntgenzeichen, das auf eine Metastase hindeutet. Die deutlich sichtbaren Bogenwurzeln der gesamten Lendenwirbelsäule müssen bei Betrachtung einer LWS ap routinemäßig durchgesehen werden.

3. Osteosarkom der proximalen Tibia

An der Innenseite des rechten Unterschenkels hatte sich bei diesem 24jährigen Patienten innerhalb von Wochen eine etwas druckschmerzhafte Schwellung entwickelt. Das Röntgenbild zeigt eine dem Knochen aufgelagerte faserig "wie ein Wattebausch" erscheinende Struktur. Die feinen strichförmigen Zeichnungen nennt man Spiculae. Bereits aufgrund dieses Bildes ergibt sich der Verdacht auf das Vorliegen eines Osteosarkoms. Die Tumorzellen sind entartete Osteoblasten, die den röntgenologisch sichtbaren Tumorknochen bilden.

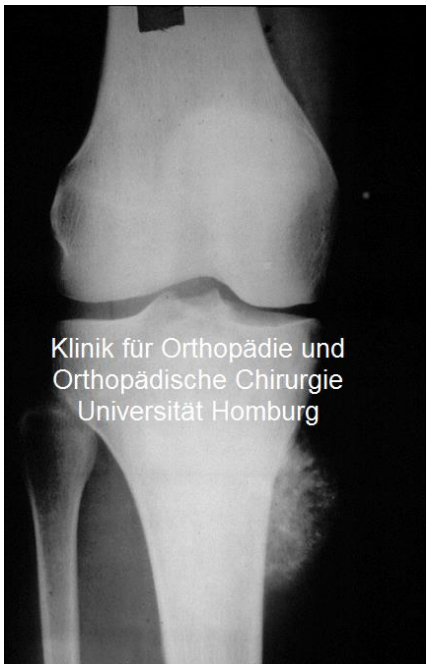

4. Osteosarkom des Os ilium links, übergreifend auf die angrenzenden Weichteile

Das Kernspintomogramm zeigt bei diesem 16jährigen Patienten den vom Os ilium ausgehenden Tumor deutlicher als das Röntgenbild. Insbesondere wird die Weichteilkomponente miterfasst und nicht ausschließlich die Knochenzerstörung wie im Röntgenbild. Die Kernspintomographie ist die wertvollste Untersuchungsmodalität bei Verdacht auf das Vorliegen eines Neoplasmas. Sie ist auch zur Operationsplanung und zur Kontrolle des Therapieerfolges brauchbar. So wird sich die hier gezeigte Läsion unter Chemotherapie zwar verkleinern aber nicht verschwinden.

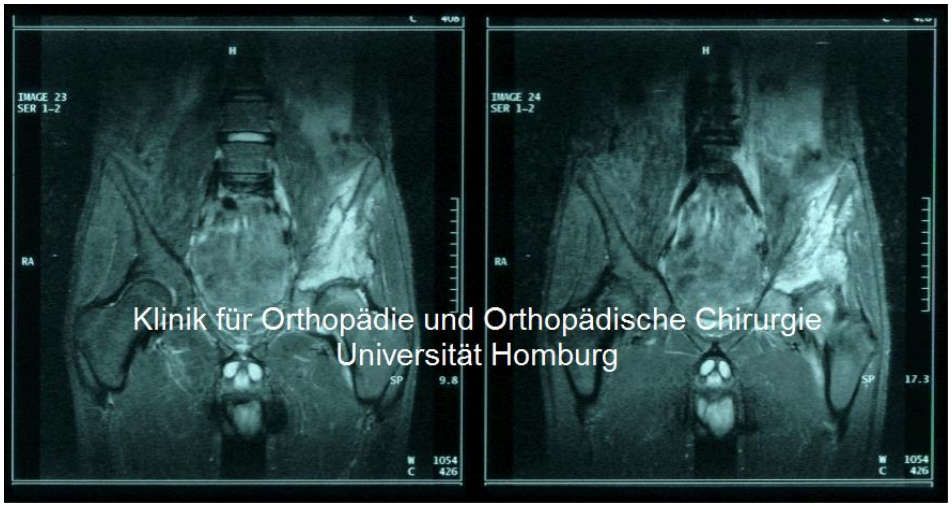

5. Tumorprothese zur Überbrückung nach Hemipelvektomie

Nach chemotherapeutischer Vorbehandlung wurde die auf Abbildung 8 gezeigte Läsion unter Mitnahme des angrenzenden Gewebes, aber unter Schonung der Gefäßnervenverbindungen zum Bein entfernt. Damit wurde auch das Hüftgelenk entfernt. Der Defekt wurde überbrückt mit einer Tumorprothese, die sich einerseits an das Os sacrum und andererseits an den restlichen Oberschenkelknochen anschließt. Mit einem solchen Eingriff kann gleichzeitig radikal operiert werden, das heißt sämtliches Tumormaterial mit einem Saum gesunden Gewebes entfernt werden und das Bein kann erhalten bleiben. Die Prothese erlaubt eine ordentliche Alltagsfunktion, ist jedoch für höhere Belastungen wie zum Beispiel Sport, auch Radfahren, leider nicht geeignet. Nach dem Einbau wird zur Sicherheit erneut chemotherapiert (Chemotherapie vor der Operation und nach der Operation = neoadjuvante Chemotherapie).