Hüfte beim Kind und Jugendlichen

U. Grün

Zuerst sollten Sie in einem Anatomiebuch nachlesen: Knöchernes Becken, Os ilium, Os ischii, Os pubis, Os sacrum. Azetabulum, Ypsilon-Fuge, Hüftgelenk. Ligamentum capitis femoris. Fossa acetabuli. Epiphysenfuge (Wachstumsfuge) des Schenkelhalses. Trochanter major und minor.

Zentraler Begriff in Zusammenhang mit dieser Vorlesung ist die Dysplasie. Dysplasie bedeutet entwicklungsbedingte Missbildung eines Körperteiles. Aplasie bedeutet demgegenüber entwicklungsbedingtes Fehlen eines Körperteiles.

Der hyaline Gelenkknorpel wird bei Beschädigung nur unvollständig regeneriert. Beschädigt wird er einerseits durch direkte Verletzung. Im Zusammenhang dieser Vorlesung geht es jedoch um die überlastungsbedingte Schädigung. Hyaliner Knorpel hält einer Druckbelastung von über 3 MPa (1 Pascal = 1 Newton pro Quadratzentimeter, 1 Megapascal = 10^6 Pascal = 100 Newton pro Quadratzentimeter) auf Dauer nicht stand. Bei anatomisch regelrechten Hüftgelenken wird der kritische Druck nicht erreicht. Sind die druckübertragenden Flächen jedoch zu klein (unregelmäßige Gelenkoberflächen, dysplastische Pfanne) oder ist die Kraft zu groß (Körpergewicht, schwerste körperliche Belastung) wird der hyaline Knorpel zerstört.
3 Krankheitsbilder der jugendlichen Hüfte werden beschrieben die im späteren Leben zu einer Gelenkknorpelzerstörung und damit zu einer Hüftarthrose führen können: Die angeborene Hüftdysplasie, die meist im Alter zwischen 6 und 8 Jahren auftretende Perthes-Erkrankung und der im Alter von 10 bis 14 Jahren auftretende Abrutsch des Hüftkopfes, die Epiphyseolysis capitis femoris.

Klinische und Röntgenbilder:

Hüfte 1

Bei diesem 18 Monate alten Mädchen liegt eine Beinverkürzung links mit Faltenasymmetrie am Oberschenkel (a) und eine Abspreizhemmung des linken Beines vor (b). Ursache ist eine angeborene Hüftluxation links die bis zu diesem Zeitpunkt übersehen worden war.

Hüfte 2

Das 8 Monate alte Kind trägt eine Spreizschiene. Die Vorrichtung dient dazu die Hüften zu spreizen und anzubeugen. In dieser Position drückt der Hüftkopf aufgrund der Muskelspannung (das Kind kann noch nicht gehen) ins Zentrum der Hüftpfanne. Auf diese Weise können sich die kranialen Pfannenanteile, die bei diesem Kind dysplastisch, also zu klein und von schlechter Form waren, rasch erholen und nachwachsen. Solche Spreizschienen werden über mehrere Wochen oder auch Monate eingesetzt, wenn eine Dysplasie der Hüftpfanne besteht. Ist das Kind noch kleiner (1. Lebenshalbjahr) verwendet man sogenannte Spreizhosen, die anders konstruiert sind aber den selben Zweck verfolgen.

Hüfte 3

Das 3 Monate alte Mädchen befindet sich in der Overhead-Extension. Die Beinchen werden senkrecht nach oben und etwas in die Spreizung gezogen und zwar gerade so stark, dass das Gesäß des Kindes nicht mehr aufliegt. Die Vorrichtung ist mit Heftpflaster an den Beinchen befestigt. Bei diesem Kind bestand bereits bei Geburt eine Luxation beider Hüftköpfe. Die Pfannen waren so schlecht, dass die Köpfe bereits nach oben herausgerutscht waren. Die Hüftgelenkkapseln und die restlichen Weichteile hatten sich bereits auf diesen pathologischen Zustand eingestellt, so dass ein Zurückdrücken der Köpfe in die Pfannen nur unter großer Kraftanwendung möglich gewesen wäre oder aber operativ. Beides versucht man zu vermeiden. Aus diesem Grund werden die Weichteile in der Overhead-Extension vorgedehnt. Dann lässt sich nach ca. 2 – 3 Wochen häufig eine Reposition der Hüftköpfe mit geringer Kraft und damit mit wenig Gefahr einer Schädigung durchführen. Im Anschluss an die Reposition muss das Hüftgelenk für zumeist 6 Wochen in der richtigen Stellung gehalten werden. Dazu muss man das Kind eingipsen (sogenannter Sitz/Hock-Gips oder Fettweiß-Gips). Nach der Gipsbehandlung folgt dann noch je nach Lebensalter die Spreizhose oder die in Bild 1 gezeigte Schiene in der die Hüfte nachreifen kann u. das Kind bereits ein gewisses Bewegungsausmaß zurückerhält. Ziel ist die Ausheilung der Dysplasie bevor das Kind anfängt zu stehen und zu gehen.

Hüfte 4

Dieser platt gedrückte Hüftkopf ist die typische Folge der Perthes Erkrankung. Da sich Kopf und Pfanne während des Wachstums gegenseitig formen, wäre auch die zugehörige Pfanne flach ausgewalzt. Kopf und Pfanne sind dann zwar beide deformiert, passen aber kongruent zusammen (pathologische Kongruenz). Solche Hüftgelenke sind zwar nur sehr eingeschränkt beweglich, der hyaline Knorpel bleibt jedoch erhalten, da der Druck nicht übermäßig groß ist. Eine Arthrose entsteht erst spät mit 50 oder 60 Jahren.

Hüfte 5

Hüftübersichtsaufnahme eines 2jährigen Mädchens. Sie sollten sich dieses Bild ausdrucken und die folgenden Strukturen identifizieren: Hüftkopfkerne, Y-Fuge, Pfannendacherker, Foramen obturatum, Os ilium, Os ischii, Os pubis, Lage der späteren Wachstumsfuge am Schenkelhals. Hilgenreiner Linie und Pfannendachlinien sind eingezeichnet. Sie sollten sich deren exakte Position nochmals klarmachen. Danach sollten Sie den Pfannendachwinkel und die Shenton-Menard Linie einzeichnen. Hier handelt es sich um einen normalen Befund. Beachten Sie den Gonadenschutz.

Hüfte 6

Bei dieser 22jährigen jungen Frau besteht am linken Hüftgelenk eine schwere Dysplasie. Hier ist das Geschehen im Säuglingsalter nicht erfolgreich behandelt worden. Bereits in der 3. Lebensdekade treten nun zunehmende Hüftschmerzen und eine Früharthrose des Hüftgelenks auf. Auffällig ist die zu kleine Pfanne aus der ein zu großer Anteil des Hüftkopfes lateral heraus schaut. Auffällig ist auch der nicht einwandfrei runde Hüftkopf. Der Schenkelhalswinkel (CCD Winkel, siehe nächste Vorlesung) ist zu steil, was vielleicht auf den fehlenden Gegendruck durch die zu kleine Pfanne während des Wachstums zurückgeführt werden kann. Dieser Patientin wird man die bestmögliche Reduktion der auf ihr Hüftgelenk einwirkenden Kräfte empfehlen (Körpergewicht, Aktivität, kein Stehberuf, keine vermehrte sportliche Belastung). Oft wird man jedoch um einen operativen Eingriff bereits im jungen Erwachsenenalter nicht herumkommen.

Hüfte 7

Hier wurde auf der linken Seite eine Durchtrennung von Sitz-, Scham- und Darmbein vorgenommen und die dysplastische Pfanne gedreht und damit besser in Bezug auf den Hüftkopf und die Kraftresultierende des Gelenkes orientiert. Man nennt dies eine periazetabuläre Osteotomie. Die zwei Schrauben befestigen das Azetabulumfragment gegen das Os ilium in der neuen gewünschten Position und halten diese Position bis zum Abschluss der Knochenheilung. So entsteht zwar kein voll belastbares aber ein in der Regel für Alltagstätigkeiten wieder brauchbares Hüftgelenk.

Hüfte 8

Bei diesem 12jährigen Jungen finden sich zwei unterschiedliche Stadien der Perthes - Erkrankung an der rechten und an der linken Hüfte. Glücklicherweise kommt die Erkrankung meistens nur einseitig vor. Auf beiden Hüften fällt ihnen die Veränderung von Form und Struktur der knöchernen Kopfkappe auf. Rechts befindet sich der Knochen der Kopfkappe bereits im Wiederaufbau wie wir aus Verlaufsbildern wissen (wir könnten es diesem Bild nicht ansehen). Die Kopfkappe ist flachgedrückt, aber auch die Pfanne ist flach, und Kopfoberfläche und Pfannenoberfläche stehen sich gegenüber. Das Gelenk ist im Begriff auszuheilen und eine pathologische Kongruenz (Sie erinnern sich an Bild 3) auszubilden. Links ist die Situation ungünstiger, hier ist der Kopf kaum wiederaufgebaut, außerdem passen Kopf und Pfanne nicht gut zusammen: Ein Teil des nun überbreiten Hüftkopfes schaut außen aus der Pfanne heraus. So kann sich keine gute Kongruenz in der Ausheilungsphase entwickeln. Man muss den Kopf „in die Pfanne hineindrehen", damit die Pfanne wie eine Gussform die noch weiche Kopfkalotte in der Ausheilungsphase umschließt was eine spätere Kongruenz des Gelenkes gewährleistet.

Hüfte 9

Dieses Hüftübersichtsbild zeigt den Zustand 2 Jahre später: rechtsseits ist die Hüfte weiter ausgeheilt. Linksseits wurde zwischenzeitlich der Kopf in die Pfanne gedreht. Dies erreicht man operativ dadurch, dass man etwas oberhalb des Trochanter minor einen Knochenkeil mit medialseitiger Keilbasis aus dem Femur sägt, den oberen Knochenteil dann mit dem unteren durch eine Metallplatte verbindet und so einen kleineren CCD Winkel erzeugt. Diesen Eingriff nennt man Varisierung. Sie sehen auf diesem Röntgenbild noch die Knochennarbe nach verheilter Osteotomie und die sogenannte Klingenplatte die im oberen Knochenteil durch ihre Klinge am unteren Knochenteil durch 2 Schrauben hält. Versuchen Sie auf dem Bild folgende Strukturen zu zeigen: Symphyse, Foramina obturatoria, Y-Fuge, Apophyse des Trochanter major rechts. Wo würden Sie den Übergang vom Sitz- zum Schambein am unteren Umfang des Foramen obturatorium vermuten (siehe Bild Nr. 4)?

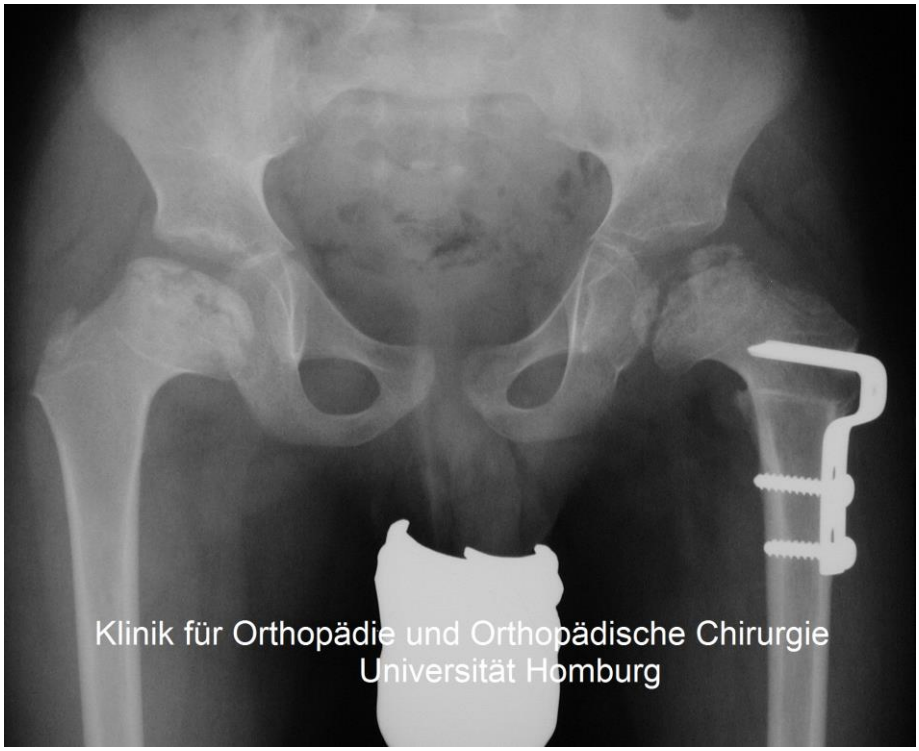

Hüfte 10

Bei diesem 13jährigen Jungen sind nach einem Sprung aus geringer Höhe starke Hüftschmerzen links aufgetreten. Die sogenannte Lauenstein-Aufnahme des Hüftgelenks zeigt deutlich, dass der Hüftkopf nicht mehr in Verlängerung des Schenkelhalses liegt sondern abgerutscht ist. Dieses Abrutschen erfolgt in der Wachstumszone. Es handelt sich um das Bild einer Epiphyseolysis capitis femoris. Der Zustand ist, wenn er akut auftritt, ein Notfall und verlangt nach sofortiger operativer Behandlung, da die Durchblutung des Hüftkopfes im abgerutschten Zustand gefährdet ist.

Hüfte 11
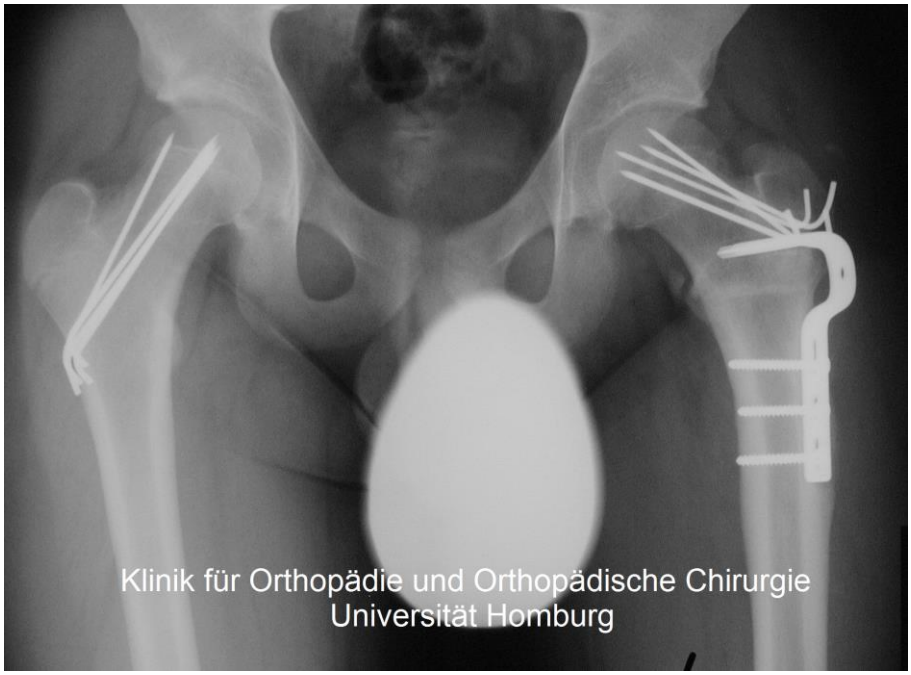
Ein Resultat eines 18jährigen, also mittlerweile ausgewachsenen jungen Mannes bei dem auf beiden Seiten wegen Epiphyseolysis capitis femoris operiert wurde. Diese Erkrankung betrifft nur das Femur nicht die Pfanne (beachte im Gegensatz dazu: die Hüftdysplasie ist zunächst ausschließlich eine Erkrankung der Pfanne, bei Morbus Perthes ist die Pfanne oft mitbeteiligt im Sinne einer pathologischen Kongruenz). Auf beiden Seiten sind im Laufe der Behandlung Drähte durch die Fuge gebohrt worden um den Hüftkopf in der richtigen Position auf dem Schenkelhals zu sichern. Rechts ist dies vorbeugend erfolgt, dieser Hüftkopf war nie abgerutscht. Links war der Kopf abgerutscht, wurde wieder reponiert und dann mit den Drähten gesichert. Da eine vollständige Reposition nicht möglich war, da es aber erforderlich ist den Hüftkopf so ideal als möglich in Bezug auf die Hüftpfanne zu orientieren ist eine Veränderung der Schenkelhalsrichtung durch eine Osteotomie oberhalb des Trochanter minor mit nachfolgender Plattenosteosynthese erfolgt. Die Verbesserung der Schenkelhals und damit der Kopforientierung nach Epiphyseolysis capitis femoris ist ein recht schwieriges operatives Verfahren. Es handelt sich dabei um eine Korrektur der Femurgeometrie in allen 3 Dimensionen. Man spricht deshalb von einer dreidimensionalen Osteotomie. Der Eingriff wird meist mit dem Namen des Erstautors als Imhäuser Osteotomie bezeichnet. Sie sehen auch hier die Befestigung mittels einer Klingenplatte. Sie sehen die Osteotomienarbe im Knochen und Sie sehen auch dass ein kleines Stück des Trochanter minor, wahrscheinlich bei der Osteotomie abgelöst wurde und jetzt im Verlauf der Psoassehne liegt. Die Position des Gonadenschutz verrät Ihnen, dass es sich um einen männlichen Patienten handelt. Die Epiphyseolysis capitis femoris ist bei Jungen häufiger als bei Mädchen.