UKS
Universitätsklinikum
des Saarlandes

Oberarzt Dr. med. Matthias Brockmeyer

## Hauptvorlesung Orthopädie

# Schulter

Klinik für Orthopädie und Orthopädische Chirurgie
Klinikdirektor: Univ.-Prof. Dr. med. Stefan Landgraeber

A) Anatomie

B) Diagnostik

1. Anamnese
2. Klinischer Befund
3. Bildgebung

C) Spezielle Krankheitsbilder

1. Degenerative Sehnenerkrankungen:
   Rotatorenmanschettenruptur
   Pathologien der langen Bizepssehne
2. Subacromiales Impingement
3. Omarthrose
4. AC-Gelenk: Arthrose
   Distorsion
5. Instabilität: akut
   chronisch
6. Adhäsive Kapsulitis / Frozen shoulder („Schultersteife“)
7. Tendinosis calcarea („Kalkschulter“)

# A) Anatomie

# Schultergelenk

- Glenohumeralgelenk
- Acromioclavikulargelenk
- Sternoclavikulargelenk

- Subacromiale Gleitschicht
- Scapulothorakale Gleitschicht

Die knöcherne Grundlage der Schulter

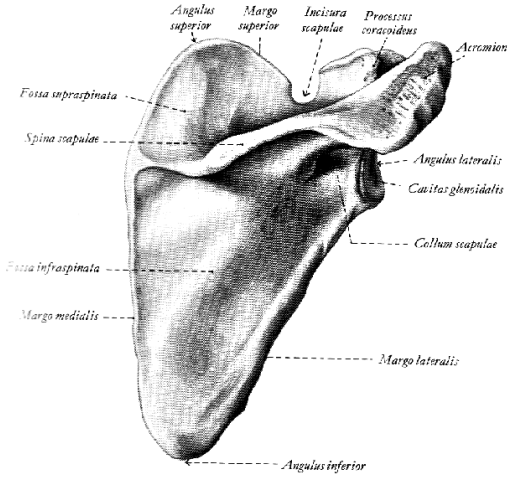


Abb. 311. Rechtes Schulterblatt, Scapula, Facies dorsalis

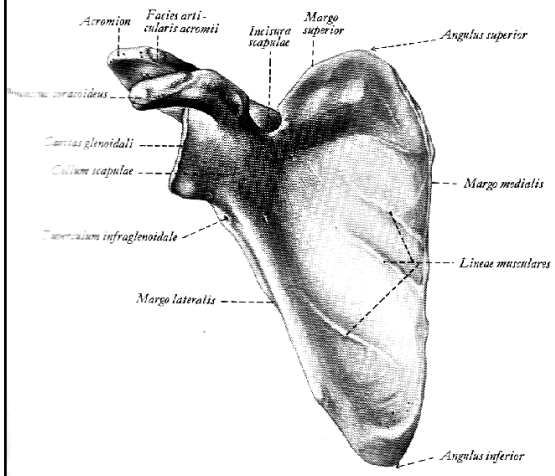


Abb. 312. Rechtes Schulterblatt, Scapula. Facies costalis

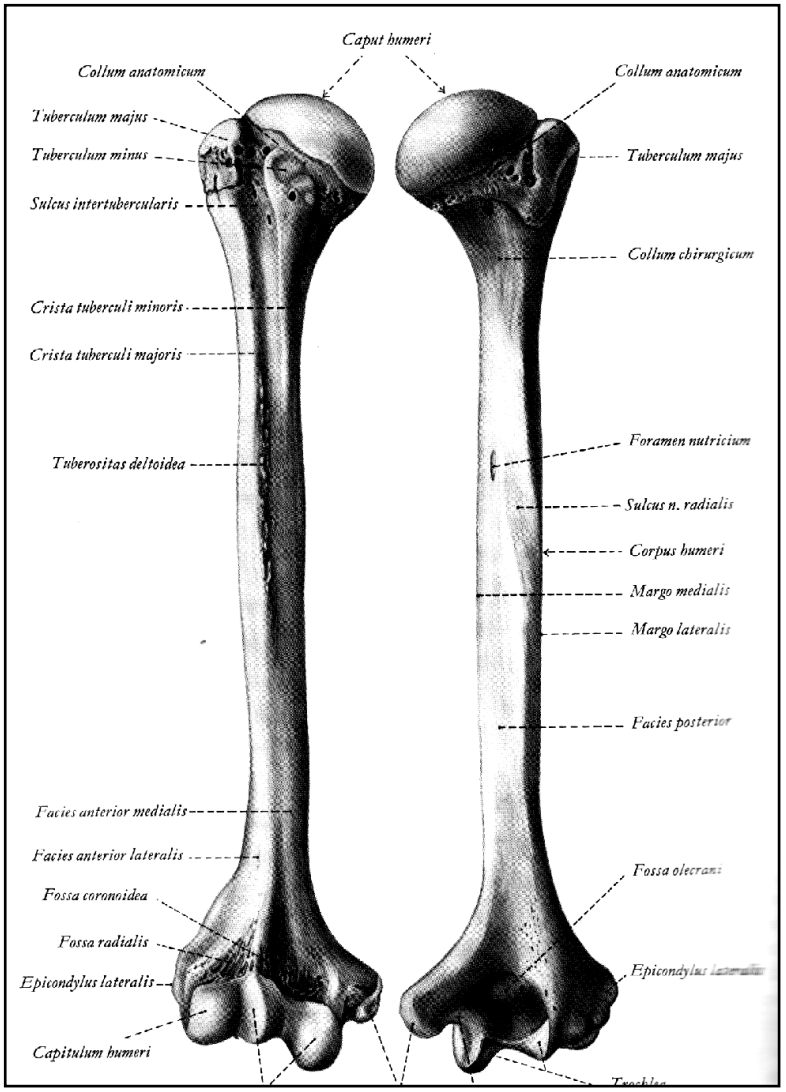

# Rotatorenmanschette

M. subscapularis (SSC)
M. supraspinatus (SSP)
M. infraspinatus (ISP)
M. teres minor (TM)

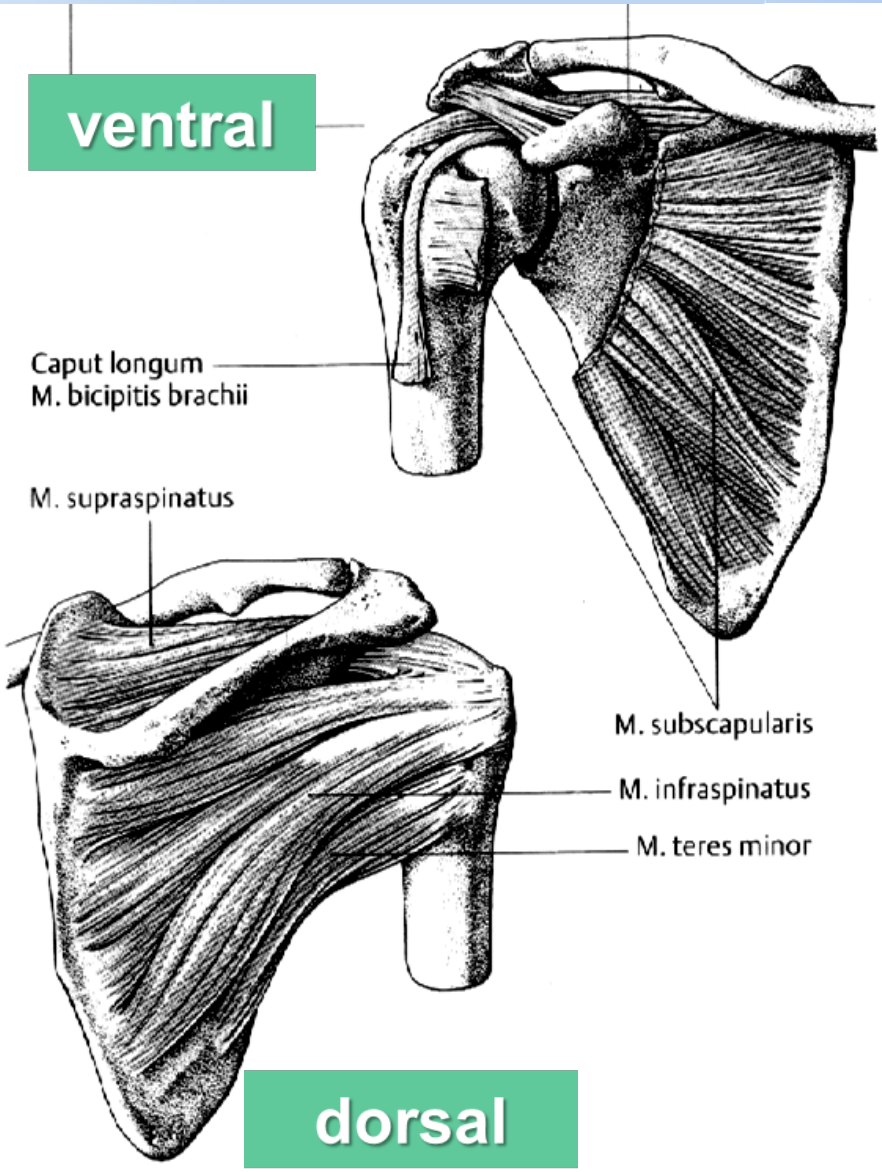


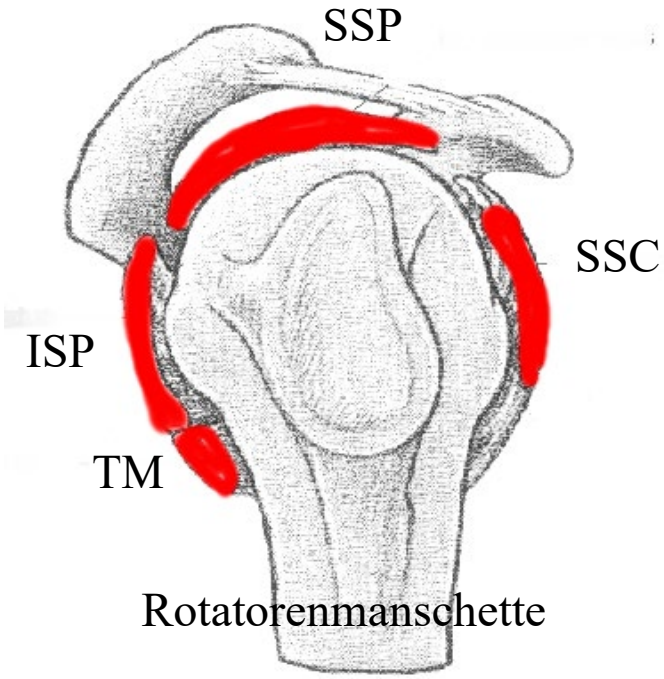

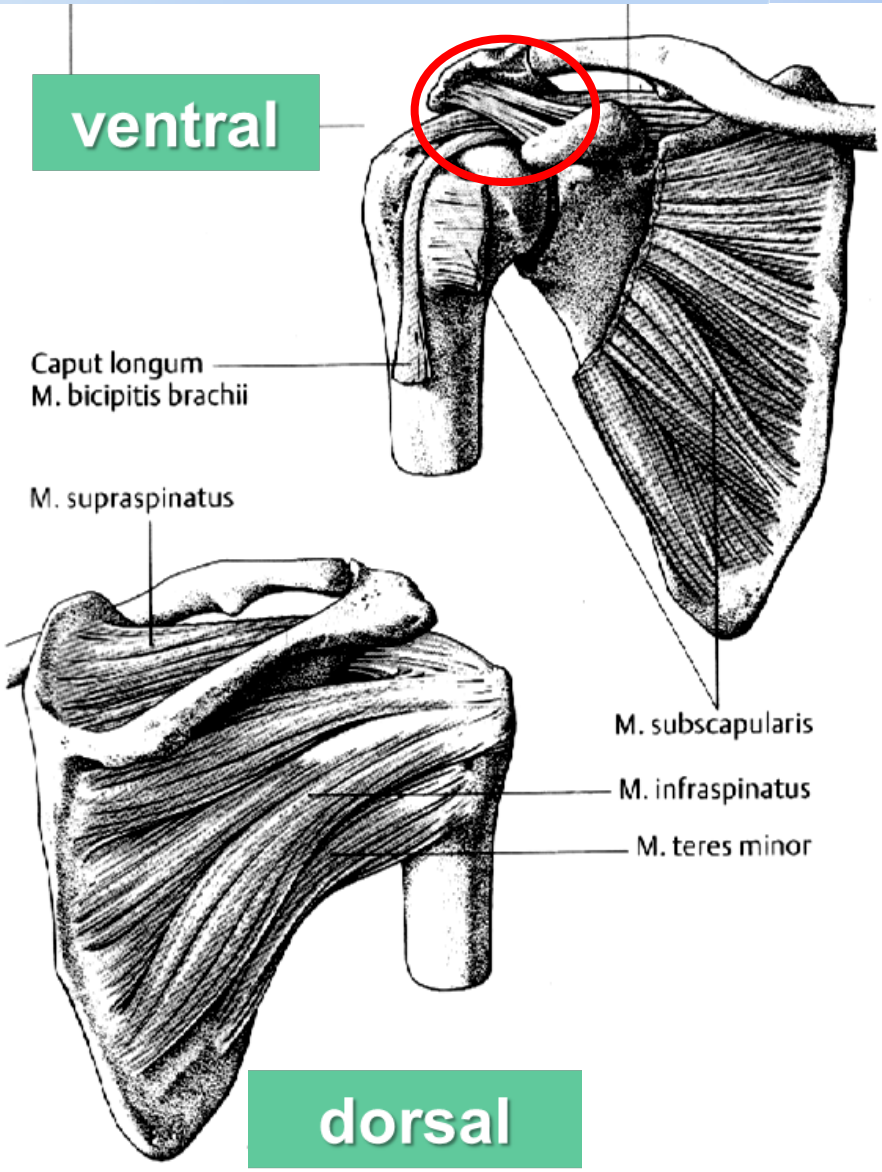


# Ligamentum coracoacromiale

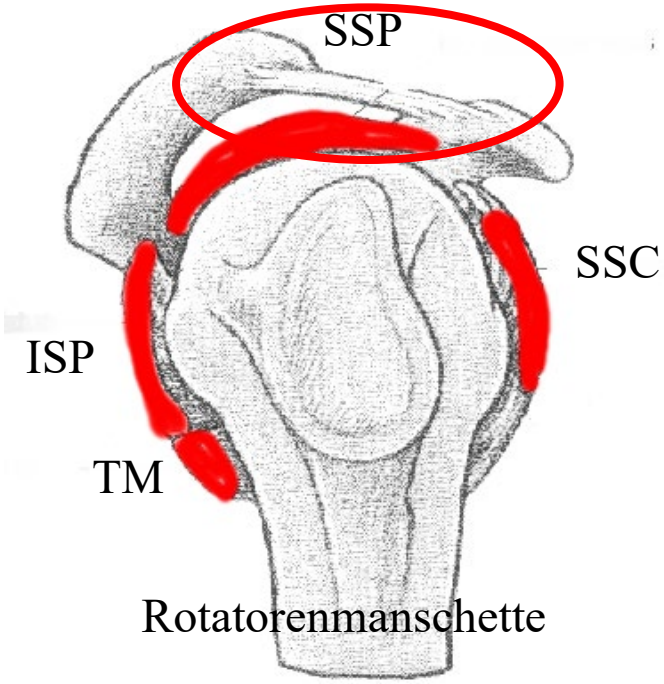

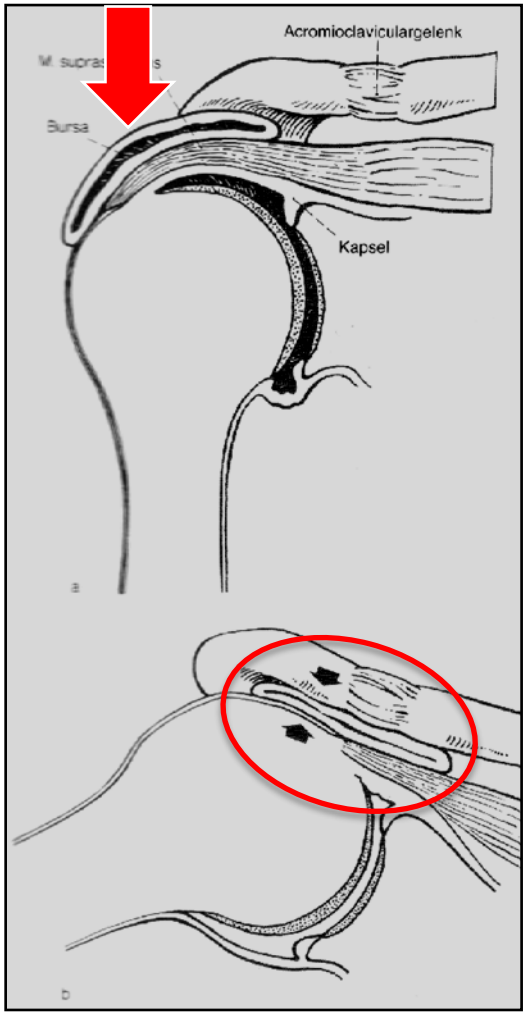


# Bursa subacromialis/ subdeltoidea

# Kapsel-/Bandstrukturen

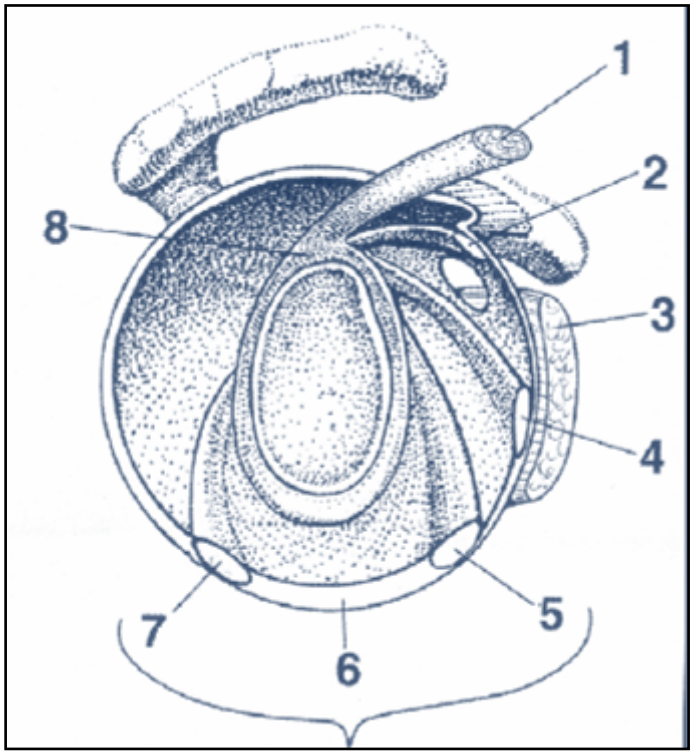


1 lange Bizepssehne

2 oberes glenohumerales Ligament

3 M. subscapularis

4 mittleres glenohumerales Ligament

5-7 inferiores glenohumerales Ligament

8 Labrum glenoidale

## Weichteilmantel:

- Großer Bewegungsumfang
- Kleine Gelenkspfanne

↳ Weichteilführung
~80% Weichteilpathologie

Arthrotische Veränderungen sind durch fast vollständiges Fehlen der Druckbelastung an der OE von geringerer Bedeutung!

A) Anatomie

**B) Diagnostik**

**1. Anamnese**

# 1. Schmerz

| | |
|---|---|
| Lokalisation? | Ausstrahlung (Schulter-Arm-Syndrom: DD HWS) |
| Bewegungsabhängig? | Überkopf |
| Ruheschmerz? | beim Lesen, Nachtschmerz |
| Dauer? | |
| Beginn? | Traumafolge? |

# 2. Funktion

| | |
|---|---|
| Bewegungseinschränkung? | Seit wann?<br>schmerzbedingt? |
| Behinderung im täglichen Leben? | Kämmen, Essen, Hausarbeit, Freizeit, Sport, Beruf (Rentenantrag, Dauer AU) |

# 3. Begleiterkrankungen

| | |
|---|---|
| Diabetes | Adhäsive Kapsulitis/Infiltrationen |
| Marcumar / ASS | Infiltrationen |
| Tumoren | Qualität Röntgenbild ! |
| HWS | |

A) Anatomie

B) Diagnostik

1. Anamnese
2. **Klinischer Befund**

# Inspektion

**Schwellung**

Atrophie

Hämatom

Schulterhoch/ -tiefstand

AC-Gelenk

Scapula alata

Popeye-Zeichen

# Inspektion

- Schwellung
- **Atrophie**
- Hämatom
- Schulterhoch/ -tiefstand
- AC-Gelenk
- Scapula alata
- Popeye-Zeichen

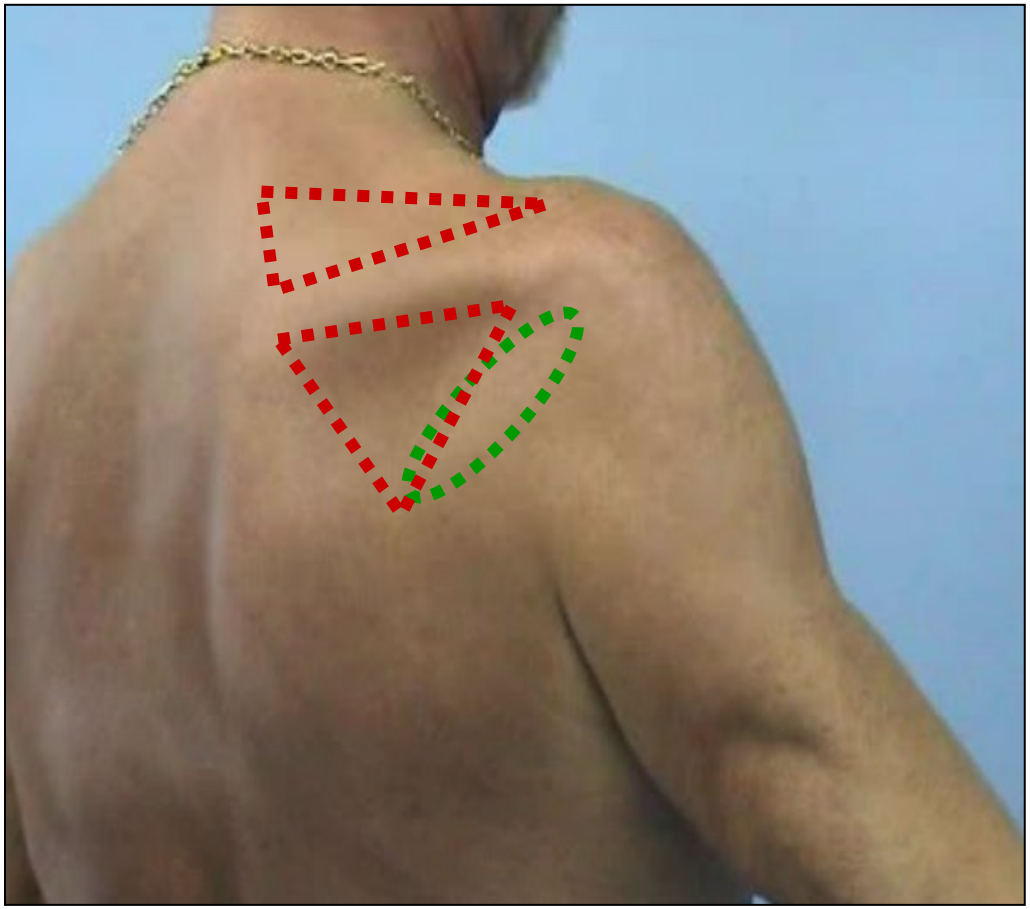

# Inspektion

- Schwellung
- **Atrophie**
- Hämatom
- Schulterhoch/ -tiefstand
- AC-Gelenk
- Scapula alata
- Popeye-Zeichen

# Inspektion

Schwellung

Atrophie

**Hämatom**

Schulterhoch/ -tiefstand

AC-Gelenk

Scapula alata

Popeye-Zeichen

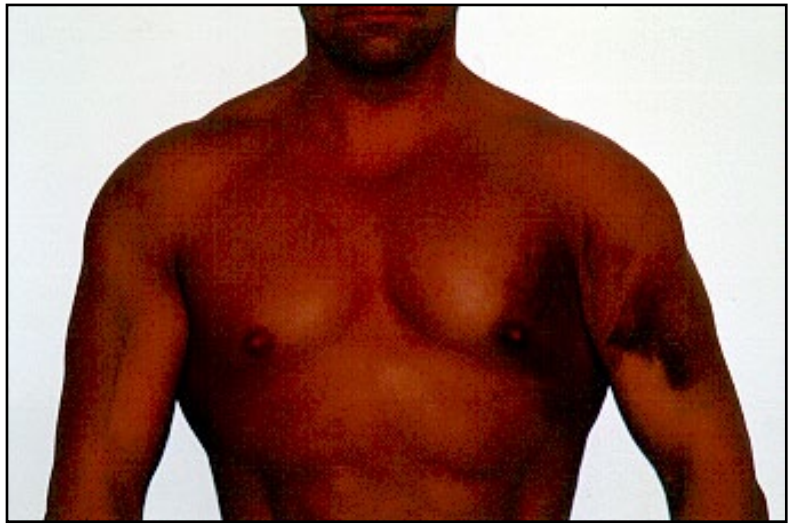

# Inspektion

- Schwellung
- Atrophie
- Hämatom
- **Schulterhoch/ -tiefstand**
- AC-Gelenk
- Scapula alata
- Popeye-Zeichen

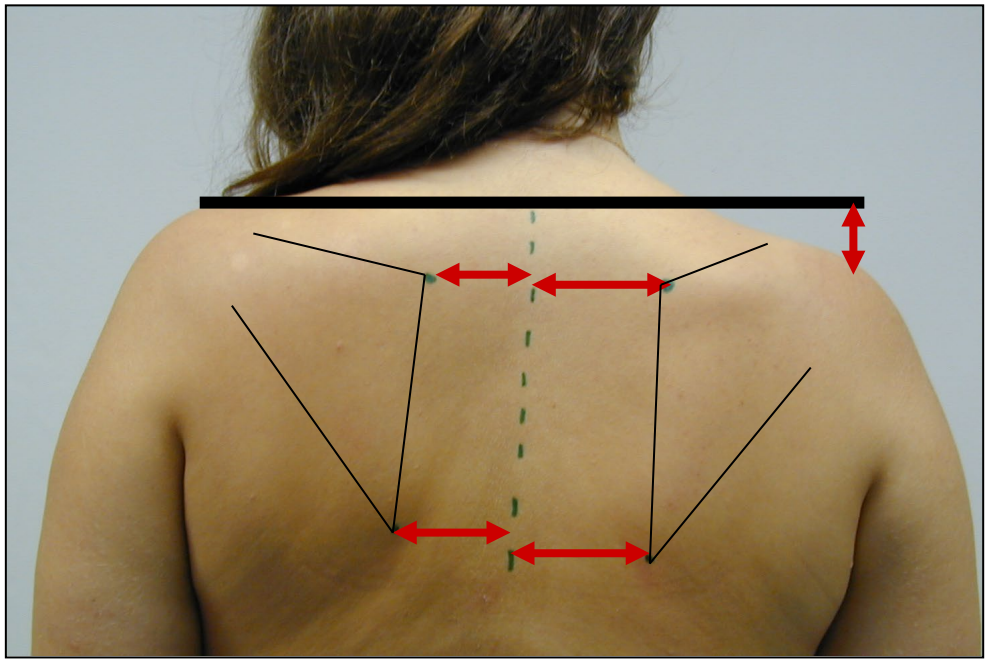

# Inspektion

- Schwellung
- Atrophie
- Hämatom
- Schulterhoch/ -tiefstand
- **AC-Gelenk**
- Scapula alata
- Popeye-Zeichen

Quelle: Lexikon Orthopädie und Unfallchirurgie, Engelhardt (Hrsg.)

# Inspektion

- Schwellung
- Atrophie
- Hämatom
- Schulterhoch/ -tiefstand
- AC-Gelenk
- **Scapula alata**
- Popeye-Zeichen

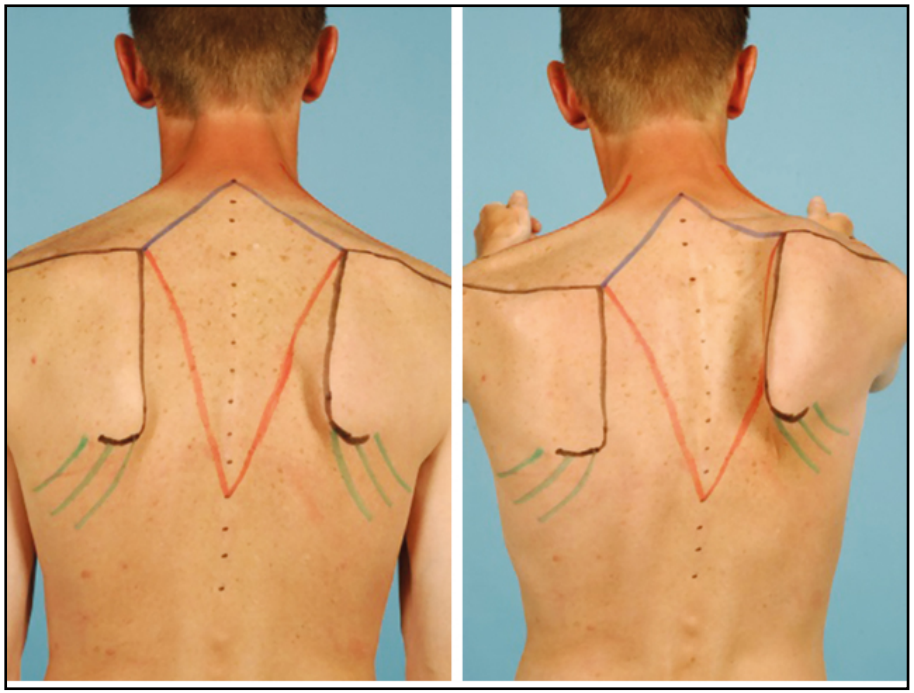

Quelle: Internet www.physiotherapeuten.de

# Inspektion

- Schwellung
- Atrophie
- Hämatom
- Schulterhoch/ -tiefstand
- AC-Gelenk
- Scapula alata
- **Popeye-Zeichen**

# Palpation

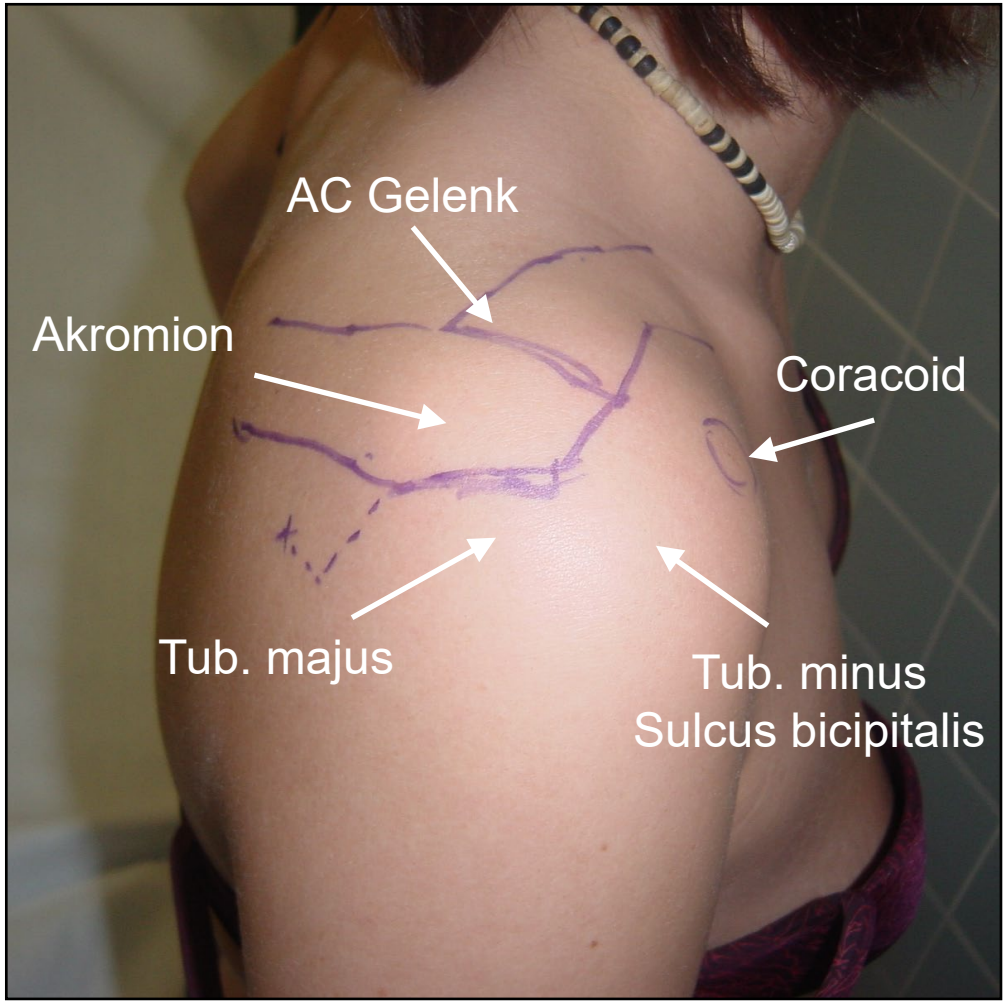
AC Gelenk
Akromion
Coracoid
Tub. majus
Tub. minus
Sulcus bicipitalis

# Palpation

Codman Handgriff:

Krepitationen bei Bewegung?

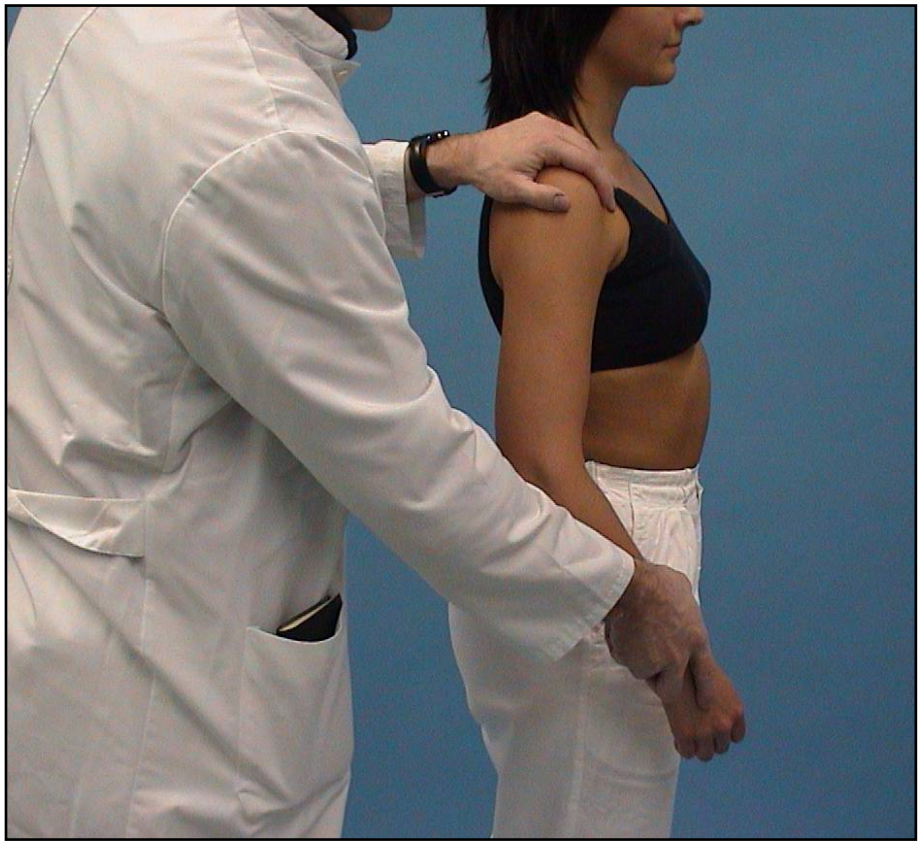

# Funktion: Beweglichkeit

## Aktive und passive Beweglichkeit: Neutral-0-Methode

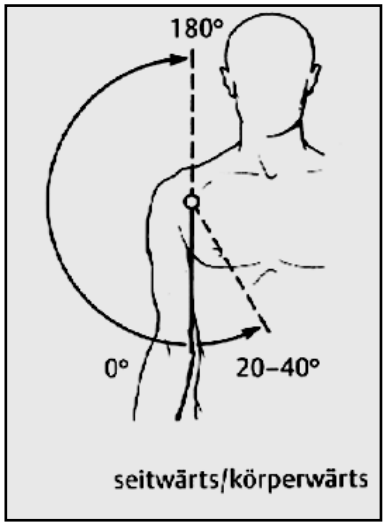


Abduktion
Adduktion

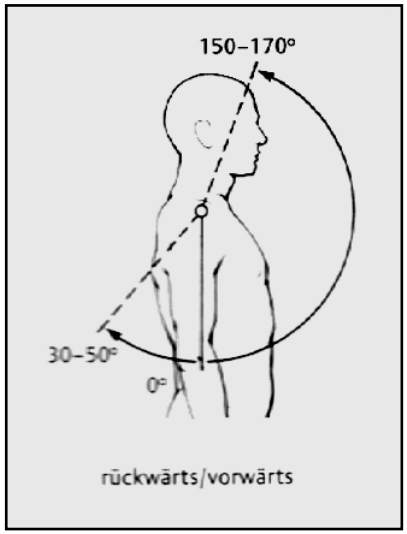


Anteversion
Retroversion

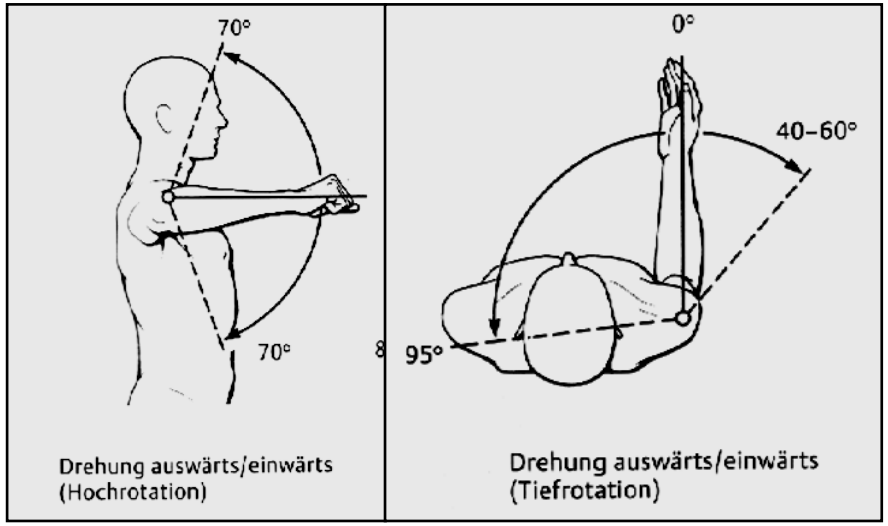


Außenrotation
Innenrotation

# Funktion: Beweglichkeit

## Kombinierte Bewegungen

### Nackengriff

### Schürzengriff

# Supraspinatus Abduktion

## Jobe Test

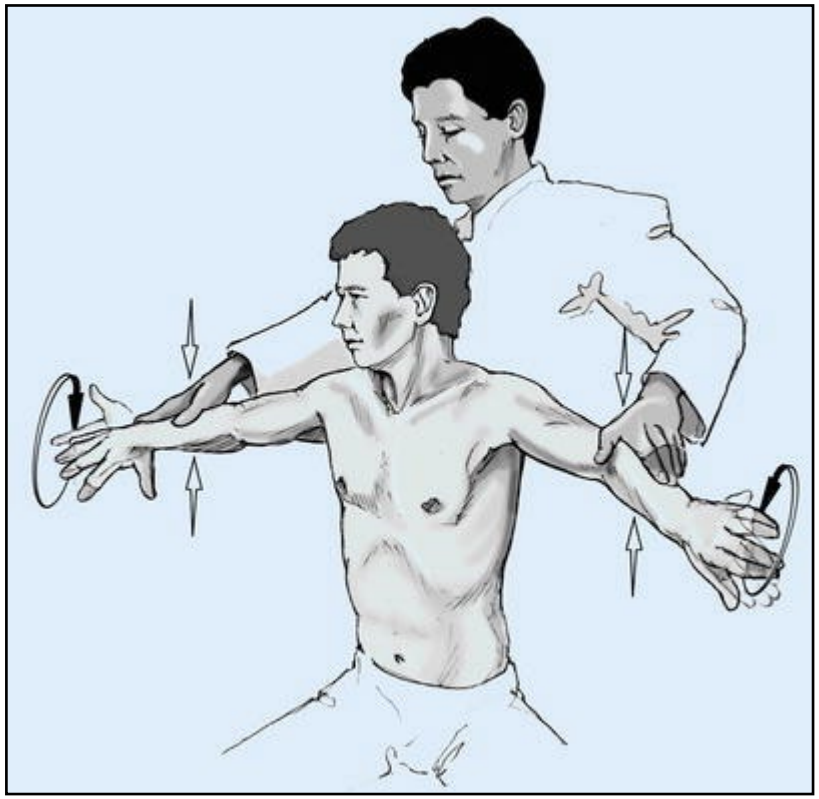

*Scheibel M, Habermeyer P, Arthroskopie 2007*

## 0° Abduktionstest (Starter Test)

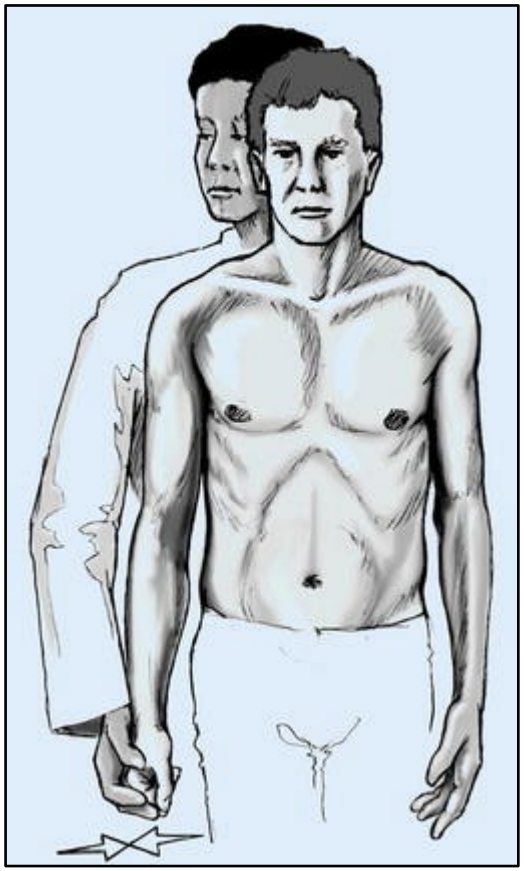

# *Infraspinatus & Teres minor* *Außenrotation*

## Außenrotations-Lag-Zeichen

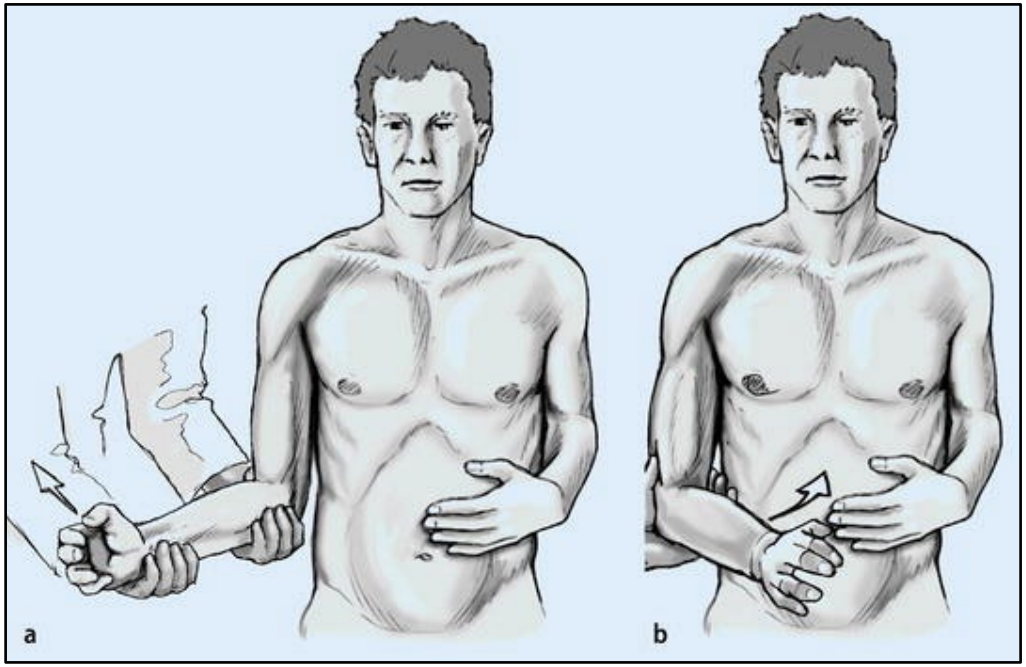


*Scheibel M, Habermeyer P, Arthroskopie 2007*

## Hornblower Zeichen

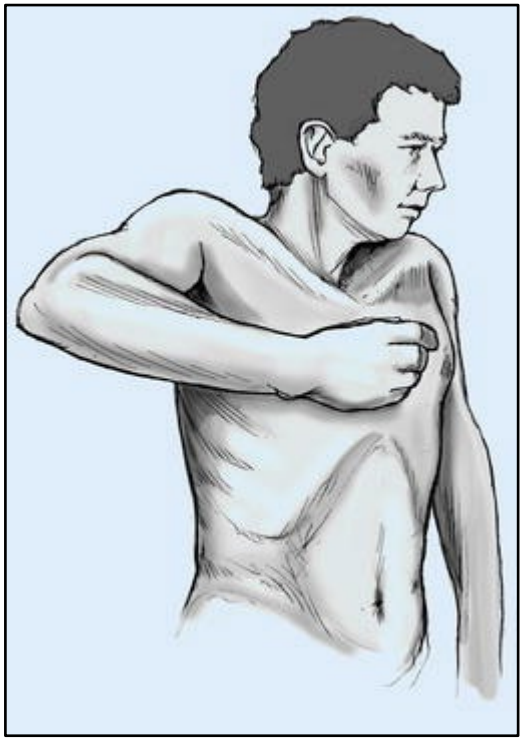

# *Subscapularis* *Innenrotation*

## Lift-off Test

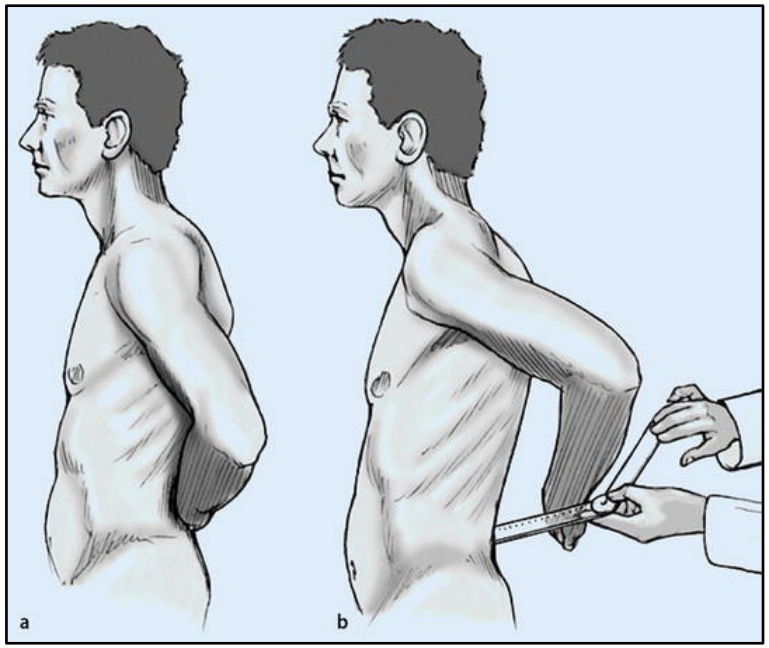


## Belly press Test

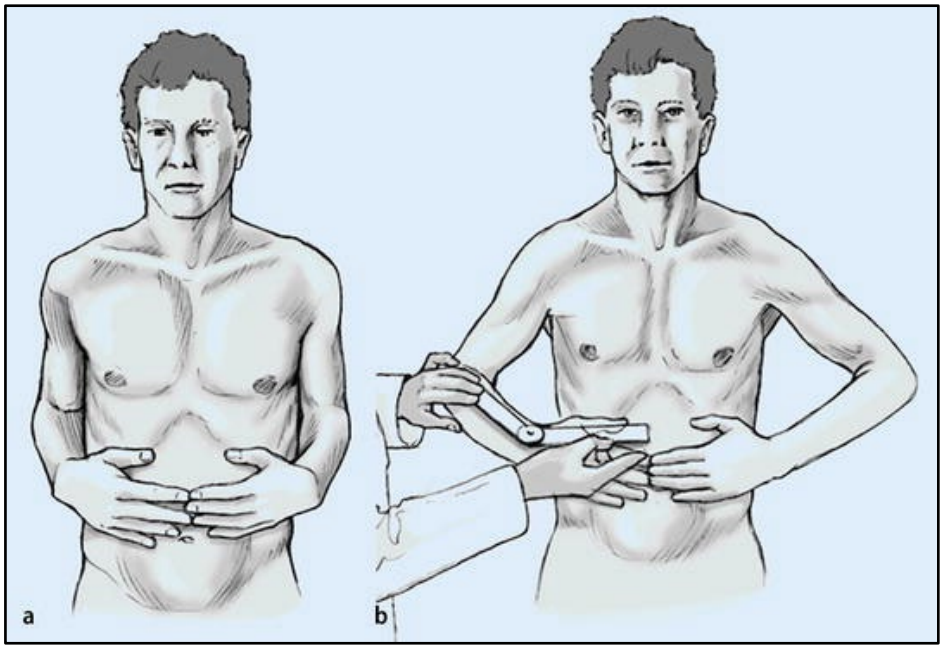


*Scheibel M, Habermeyer P, Arthroskopie 2007*

# Anregung zum weiterführenden Studium

- **Deutsche Vereinigung für Schulter- und Ellenbogenchirurgie (DVSE) e. V.: „Untersuchungstechniken des Schultergelenks“, Obere Extremität, Band 7 · Supplement 1 · Juni 2012**

A) Anatomie

B) Diagnostik

1. Anamnese
2. Klinischer Befund
3. **Bildgebung**

# Bildgebung

Röntgen

Sonographie

MRT

CT

Arthro-MRT / Arthro-CT

# Röntgen

## True ap

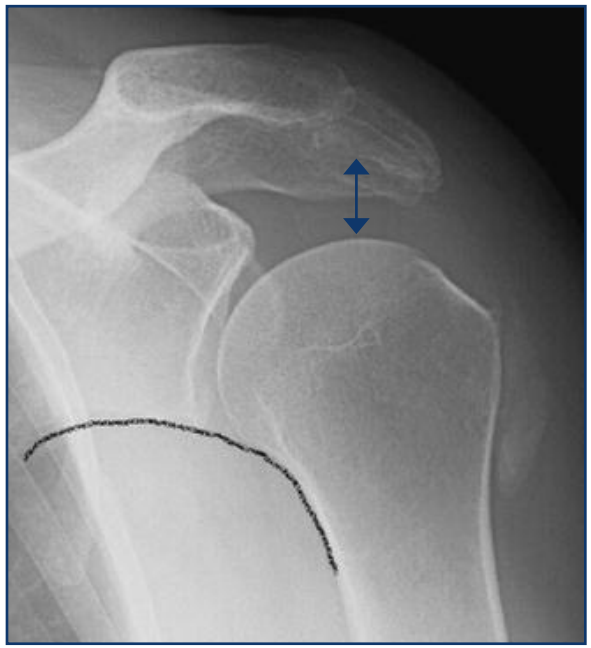

Humeruskopf Stand

AHA 9 – 14 mm

Maloney Linie

## Y-Aufnahme / Outlet view

*Hedtmann A, Heers G, Orthopäde 2007*

# Sonographie

## 10 MHz Linearschallkopf

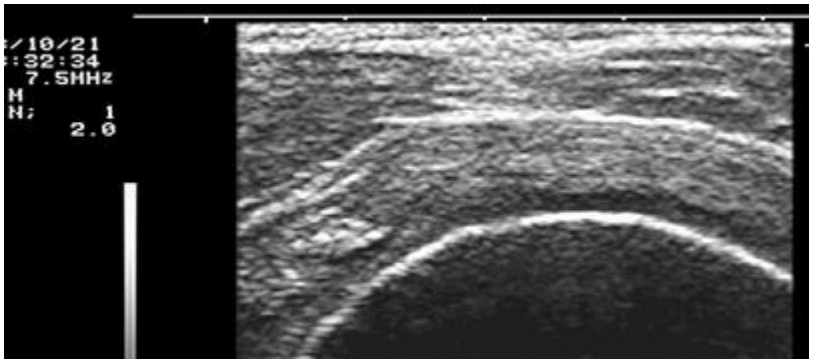


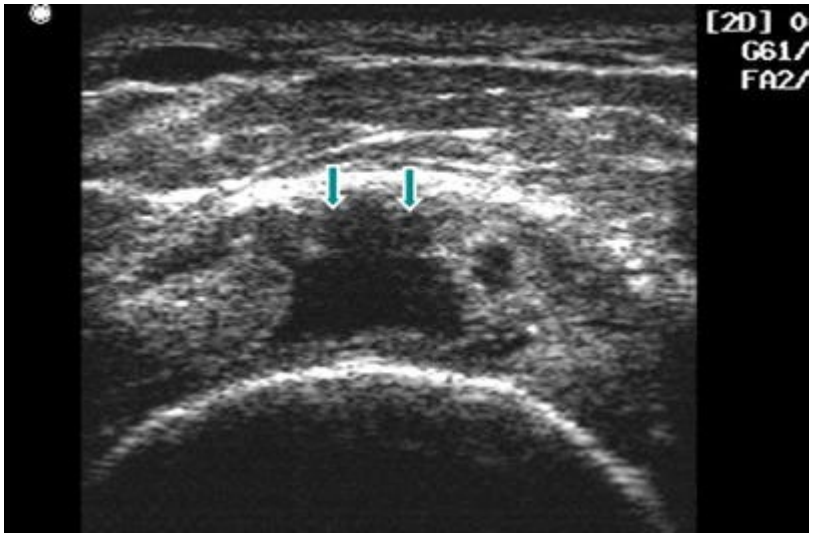


- Sensitivität und Spezifität > 90%

  *Ziegler DW, JSES 2004*
  *Hedtmann A, Orthopäde 1995*

- Untersucherabhängig

*Hedtmann A, Heers G, Orthopäde 2007*

# Schultersonographie - 4 Fragen:

1. Subacromiale Bursitis?
2. Rotatorenmanschettenläsion?
3. Intraartikulärer Erguss?
4. Tendinosis calcarea?

*Hedtman A, Heers G, Orthopäde 2007*

# Coronar T2 MRT Transversal T1



CT:
- knöcherne Strukturen
- Omarthrose (Glenoid)

Arthro-MRT:
- Gadolinium-Gabe intraartikulär
- Instabilität / Labrumläsionen

Arthro-CT:
- In Ausnahmefällen: RM-Rupturen (Klaustrophobie)

A) Anatomie

B) Diagnostik

1. Anamnese
2. Klinischer Befund
3. Bildgebung

**C) Spezielle Krankheitsbilder**

**1. Degenerative Sehnenerkrankungen:**

**Rotatorenmanschettenruptur**

**Pathologien der langen Bizepssehne**

M. subscapularis

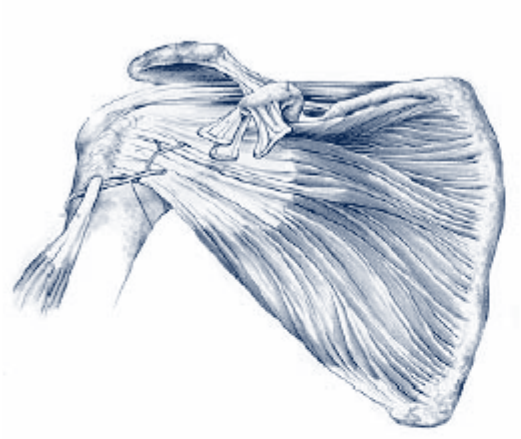

M. supraspinatus

M. Infraspinatus
M. teres minor

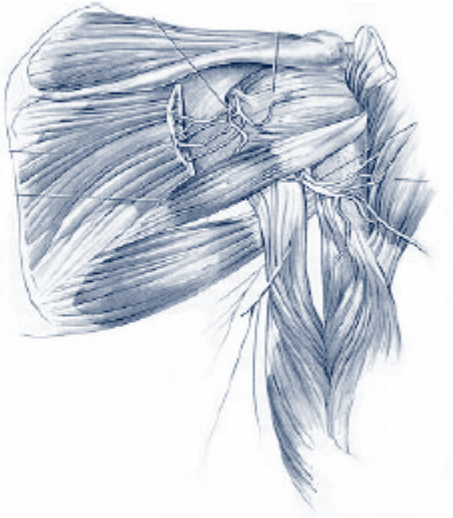

| Subscapularis: | Supraspinatus: | Infrapinatus: | Teres minor: |
|---|---|---|---|
| • N. subscapularis | • N. suprascapularis | • N. suprascapularis | • N. axillaris |
| • Tub. minus | • Tub. majus | • Tub. majus | • Tub. majus |
| • Innenrotation | • Abduktion | • Außenrotation | • Außenrotation |

# Rotatorenmanschettenruptur

## Ätiologie

→ traumatisch: Sturz auf den ausgestreckten Arm
Schulterluxation bei älterem Patienten

→ atraumatisch: Degenerativ

- Häufigste Sehnenruptur im höheren Alter
- > 70 Jahre → > 70% Rupturen
- selten traumatisch
- fast immer degenerative Vorschaden

*Ogata S, Uhthoff HK, CORR 1990*

# Pathophysiologie

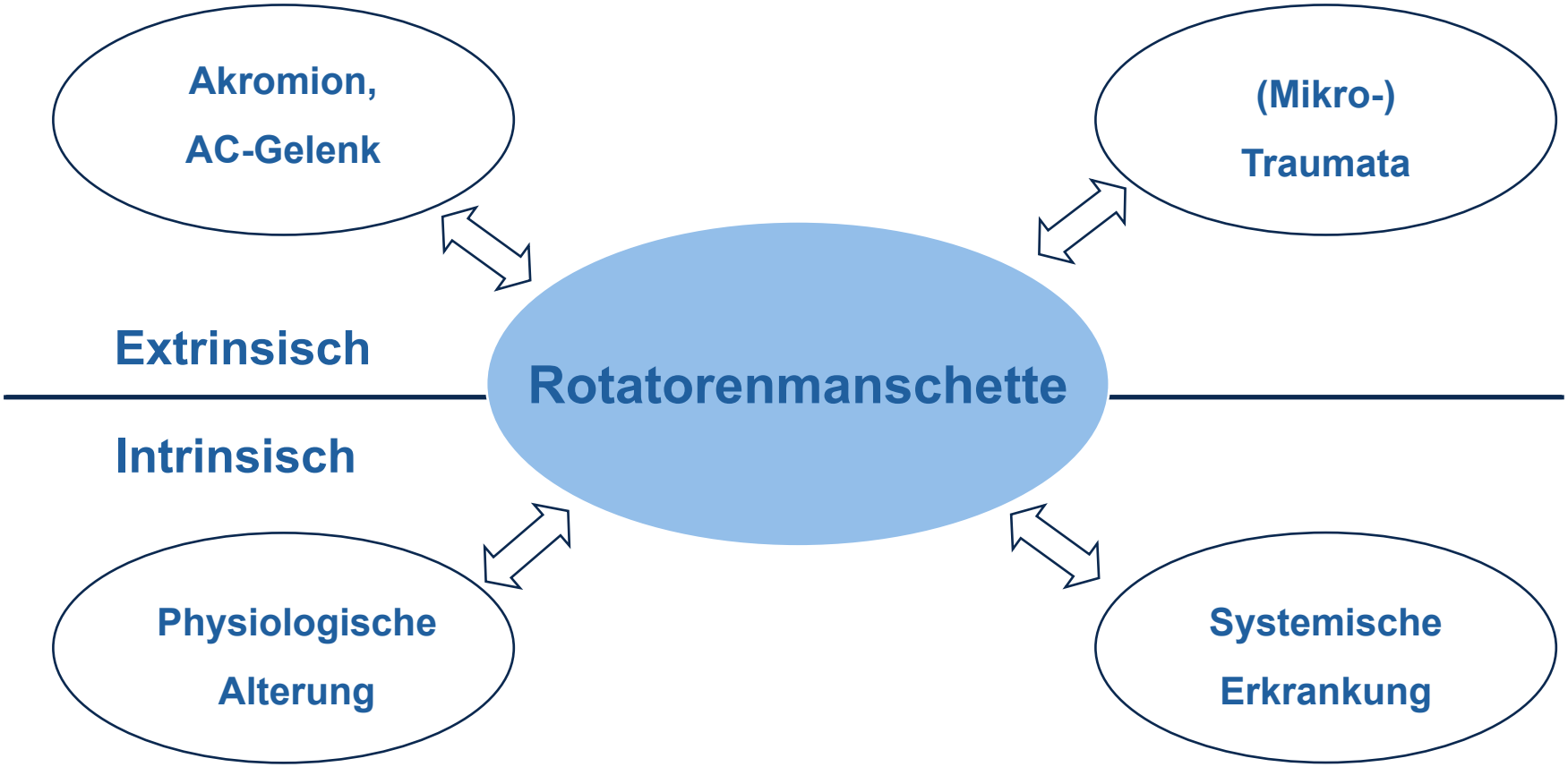


*nach Löhr JF, Uhthoff HK, Orthopäde 2007*

# Klinik

Schmerzen bei Bewegung

Funktionseinschränkung (Nacken- / Schürzengriff)

Kraftminderung im Seitenvergleich

Lagzeichen (Überwiegen des Antagonisten)

# Klinik

Großer Defekt: Pseudoparalyse des Armes

# Klinik

## Großer Defekt: Positiver Drop-Arm-Test





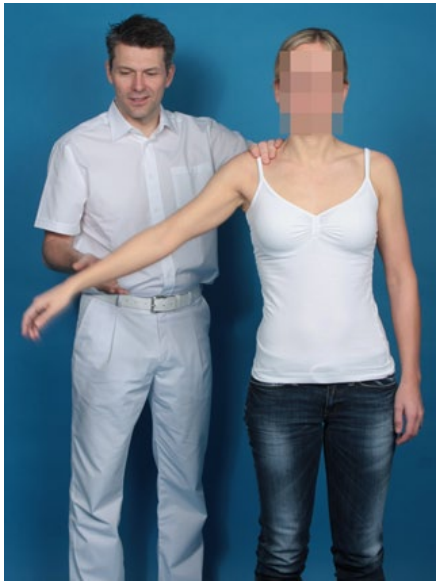

Quelle: DVSE „Untersuchungstechniken des Schultergelenkes“

# Klinik: Röntgen

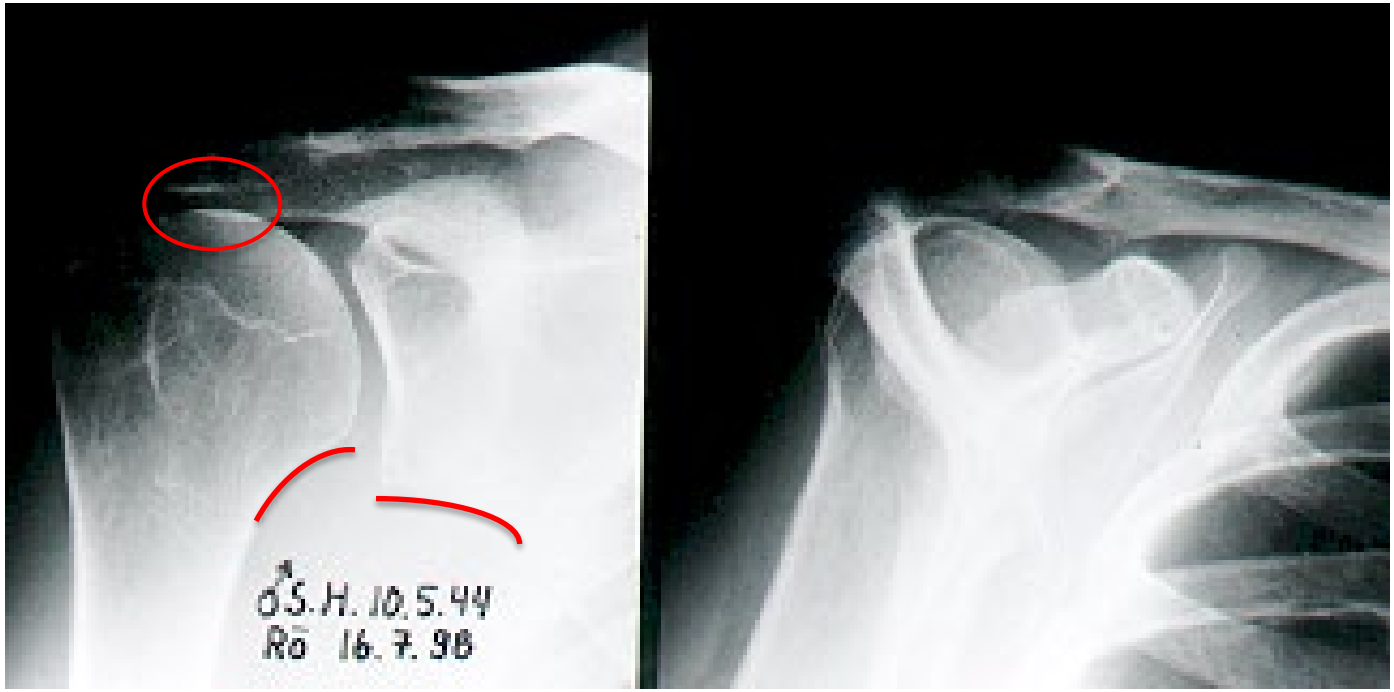

# Klinik: Sonographie

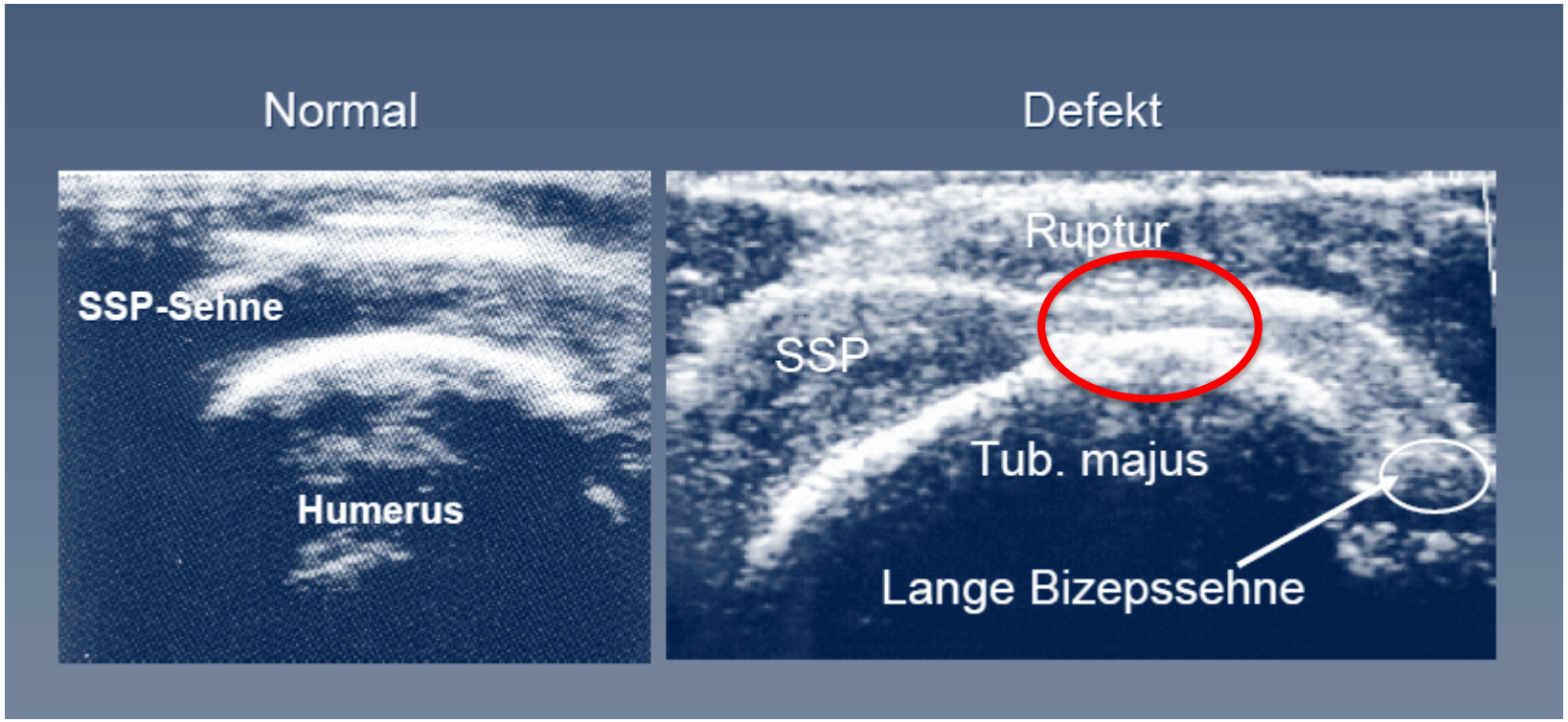

# Klinik: MRT

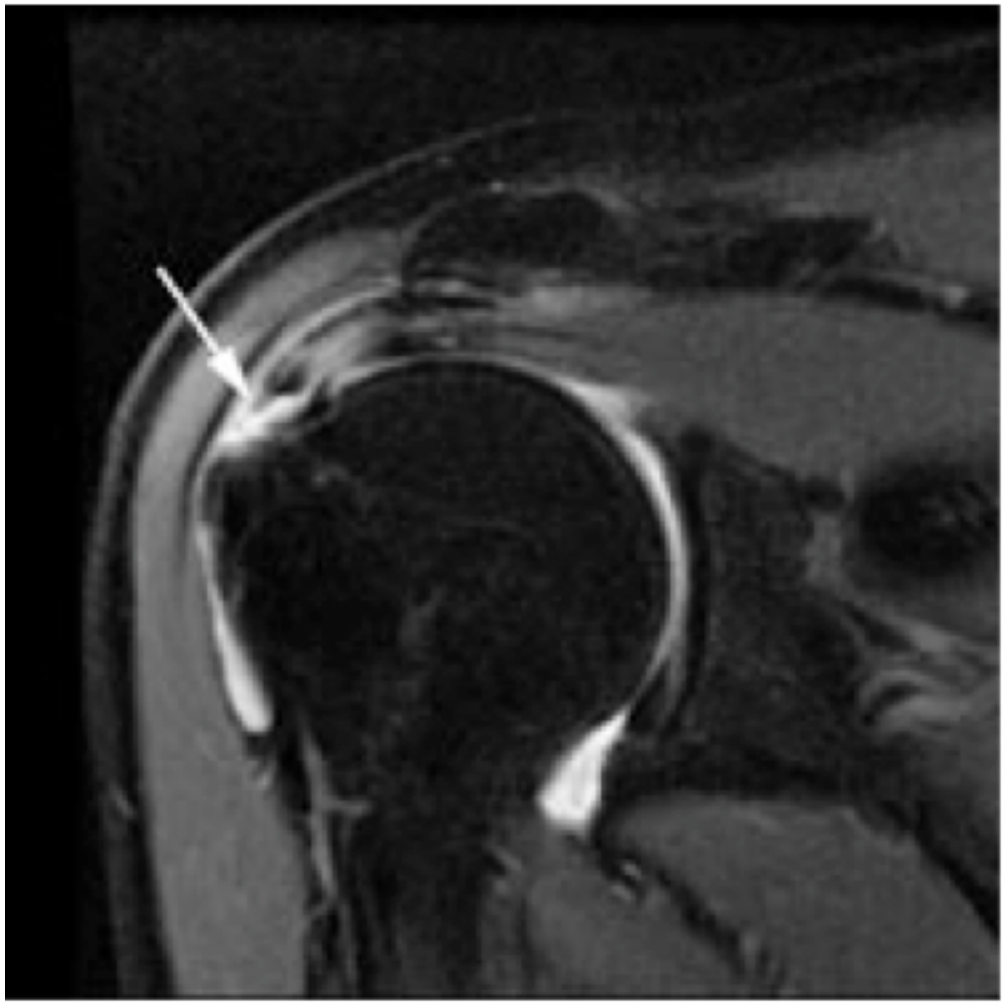

# Klinik: MRT

# Morphologische Rupturkriterien

## 1. Sehnenretraktion

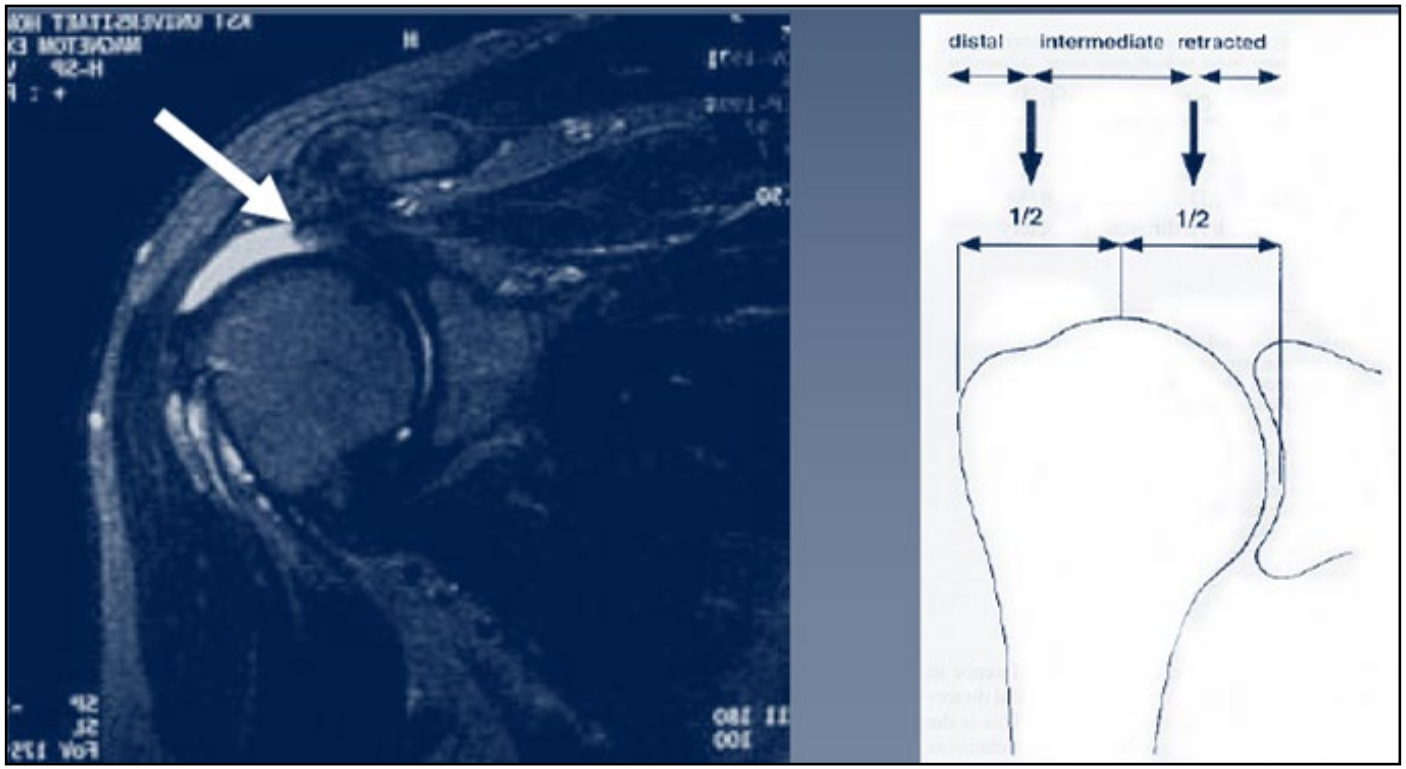


Patte, D. Classification of rotator cuff lesions. Clin Orthop Relat Res, 1990. 254: p. 81-86.

# Morphologische Rupturkriterien

## 2. Fettige Degeneration

Goutallier, 1994 (CT-Klassifikation)

St.I: wenig Fettstreifen
St.II: Muskel > Fett
St.III: Muskel = Fett
St. IV: Muskel < Fett




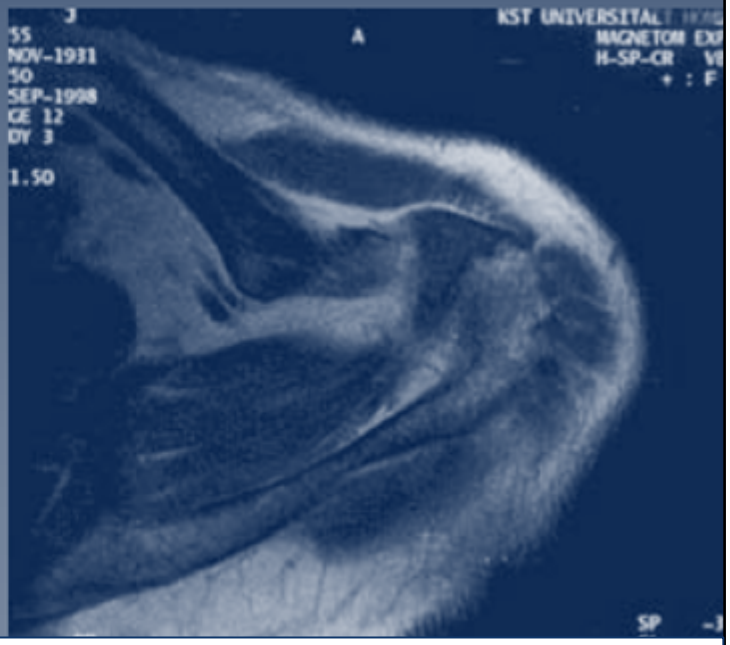

Goutallier, D. et al. Fatty muscle degeneration in cuff ruptures. Pre-and postoperative evaluation by CT scan.Clin Orthop Relat Res, 1994(304): p. 78-83.

# Morphologische Rupturkriterien

## 3. Muskelatrophie

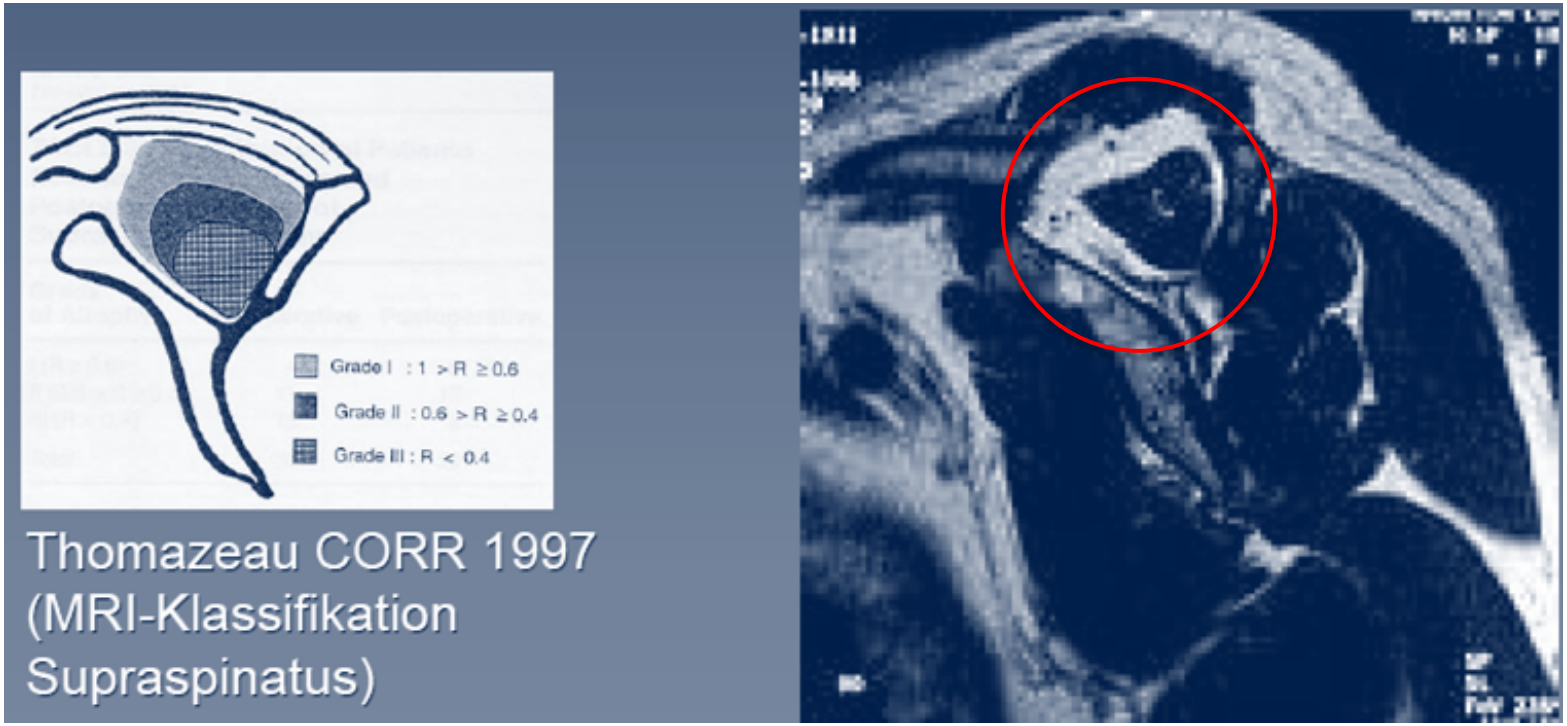


Thomazeau, H. et al. Atrophy of the supraspinatus belly. Assessment by MRI in 55 patients with rotator cuff pathology. Acta Orthop Scand, 1996. 67(3): p. 264-8.

# Arthroskopie

**intakt**

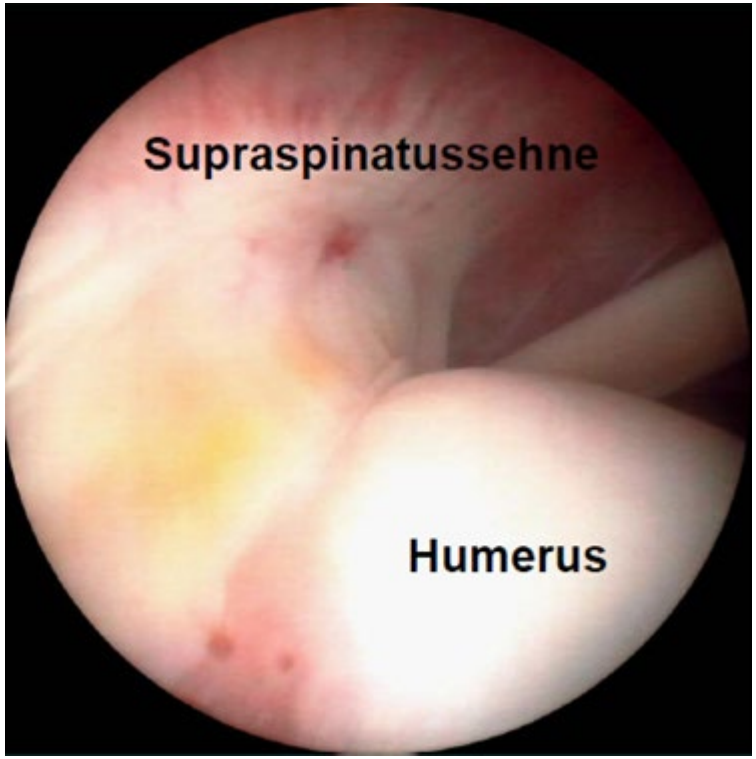


links, Blick von dorsal

**defekt**

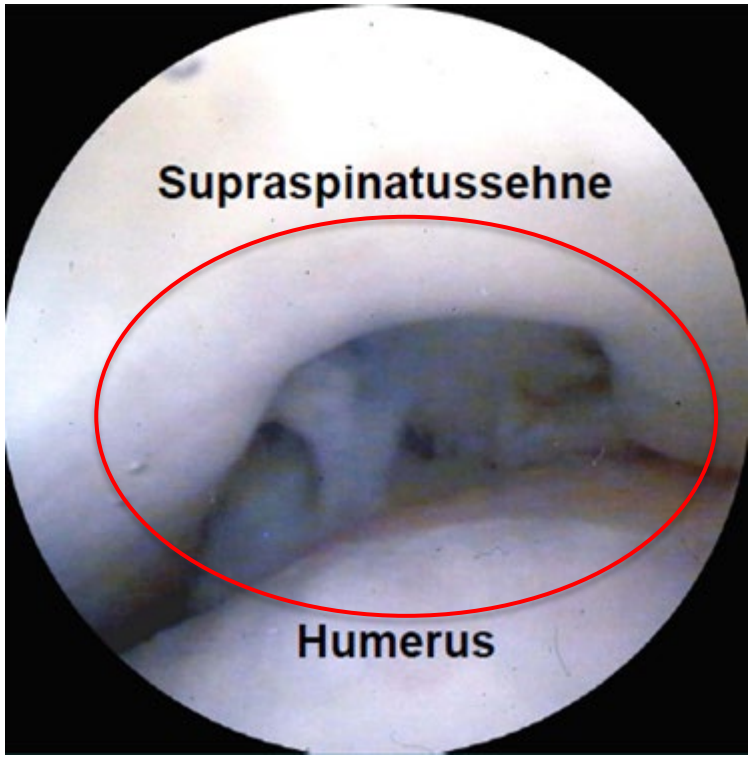


links, Blick von dorsal

# Rotatorenmanschettenruptur

## Konservativ

Antiphlogistika (NSAR)

Infiltration (subacrom.)

Physiotherapie

Muskelkräftigung

## Operativ

**Refixation der Rotatorenmanschette:**

- arthroskopisch (mittels Nahtankern)
- mini open
- offen (transossär)

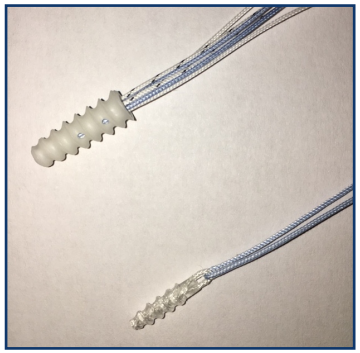

**Wichtig: spannungsfreier Defektverschluss**

# Lange Bizepssehne

Anatomie




Caput longum: Tub. supraglenoidale
Caput breve: Korakoid

Ruptur + / - Distalisierung

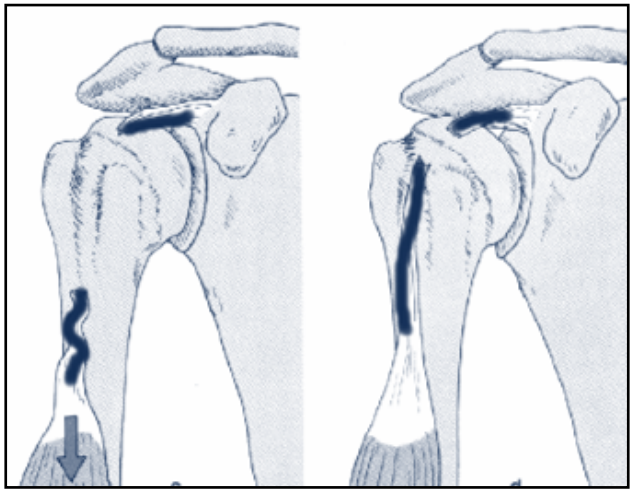

Instabilität:
Luxation nach medial

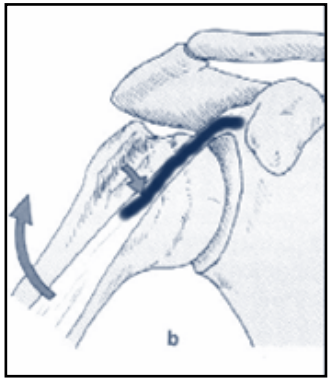

# Klinik

„Popeye-Sign“
Distalisierter Muskelbauch bei Ruptur

Yergason-Test:
Schmerz bei Supination gegen Widerstand
Positiv bei Entzündung, Instabilität (Luxation)

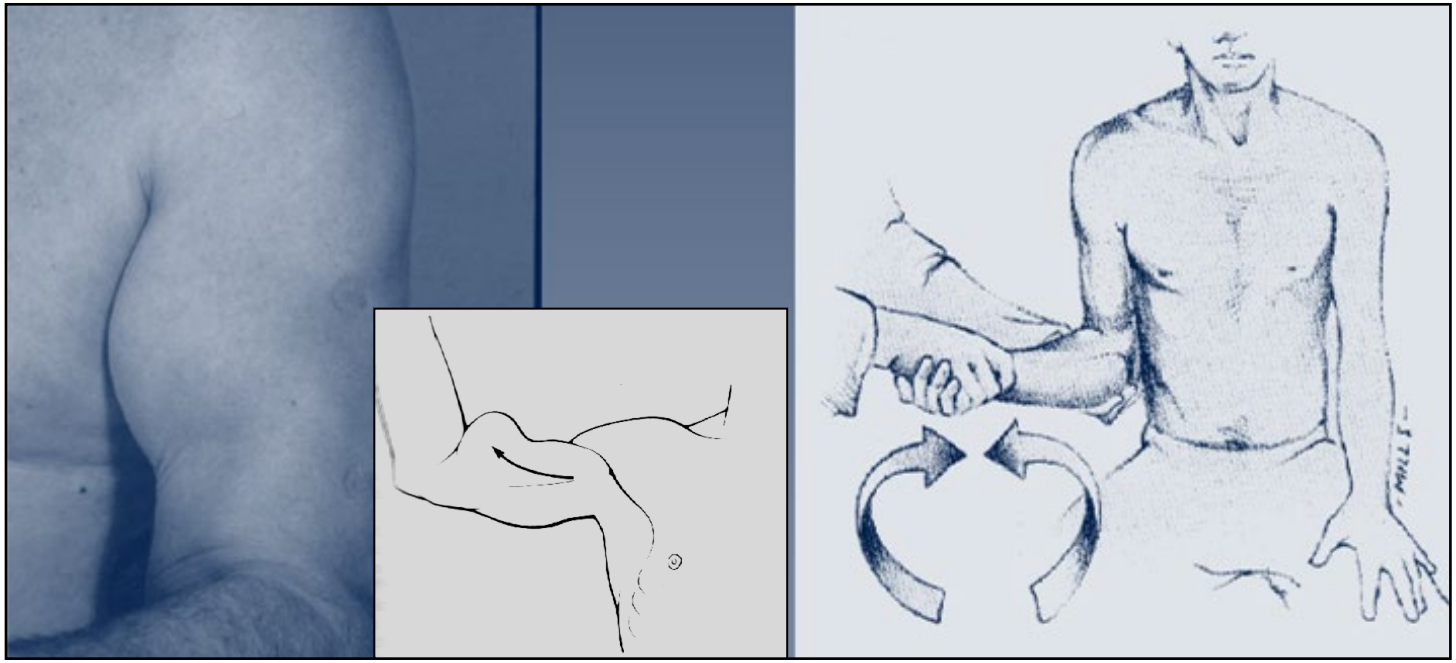

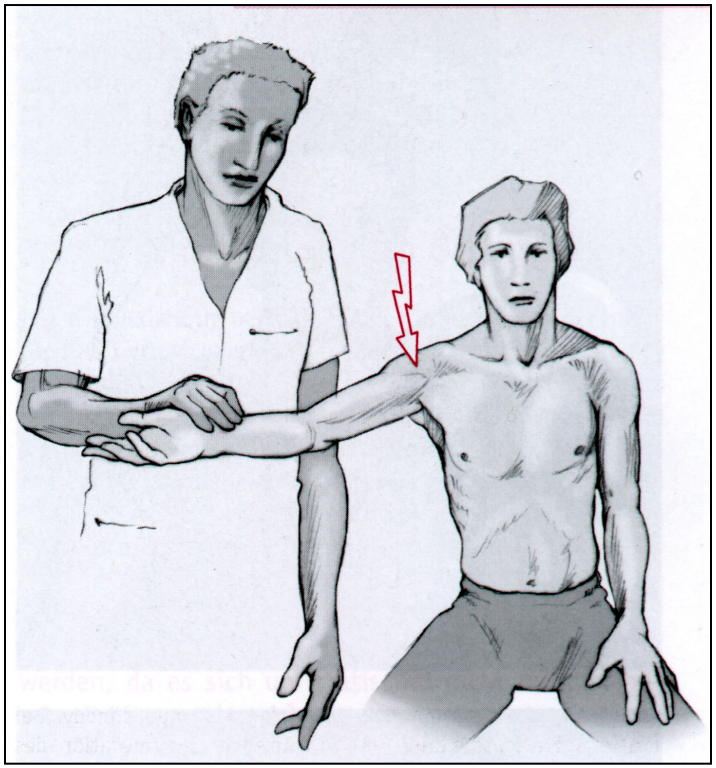

Palm-up-Test

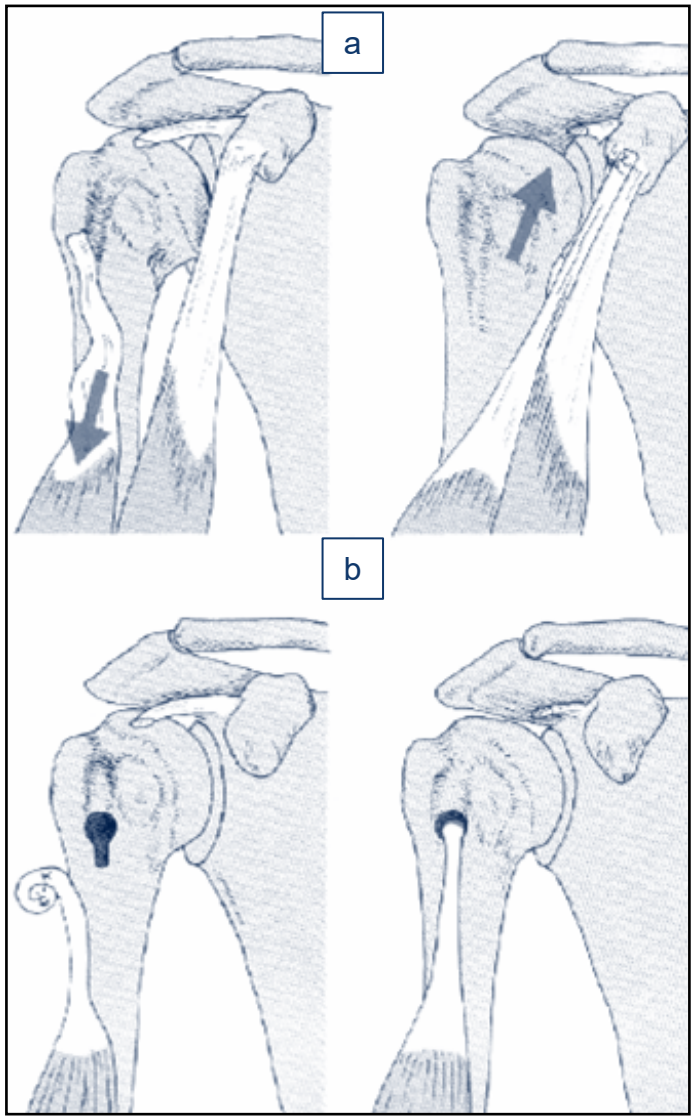


**Therapie:**

Konservativ: NSAR
Kraftverlust 10% für Beugung

Operativ: a) Naht auf kurze Bizepssehne
b) Fixation im Sulcus (Tenodese)

Merke: Fixation an anatomischer Position nicht mehr möglich

A) Anatomie

B) Diagnostik

1. Anamnese
2. Klinischer Befund
3. Bildgebung

C) Spezielle Krankheitsbilder

1. Degenerative Sehnenerkrankungen:
   - Rotatorenmanschettenruptur
   - Pathologien der langen Bizepssehne
2. **Subacromiales Impingement**

# Subacromiales Impingement Syndrom



# Subacromiales Impingement

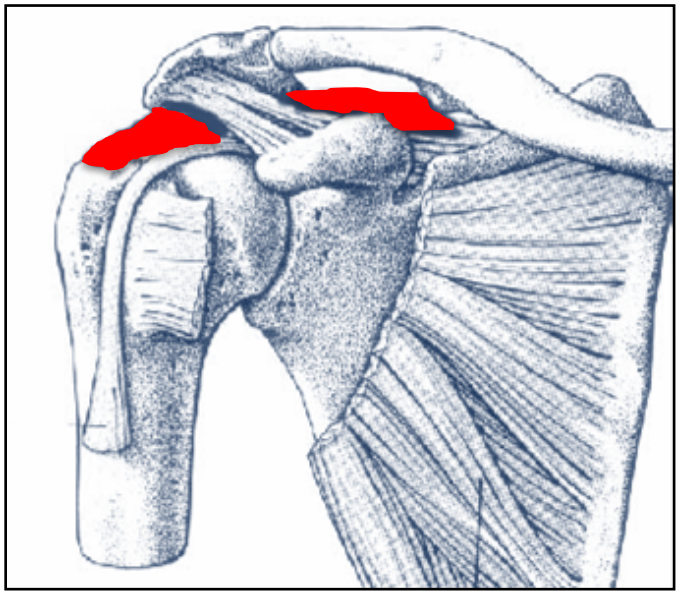

**Funktionelle Diagnose**, keine pathologisch anatomische Entität

To impinge = anstoßen

Engpaßsyndrom des Subakromialraumes durch **Mißverhältnis** von **Inhalt** (Supraspinatussehne und Bursa) und zur Verfügung stehendem **Raum** (Subakromialraum)

# Definition

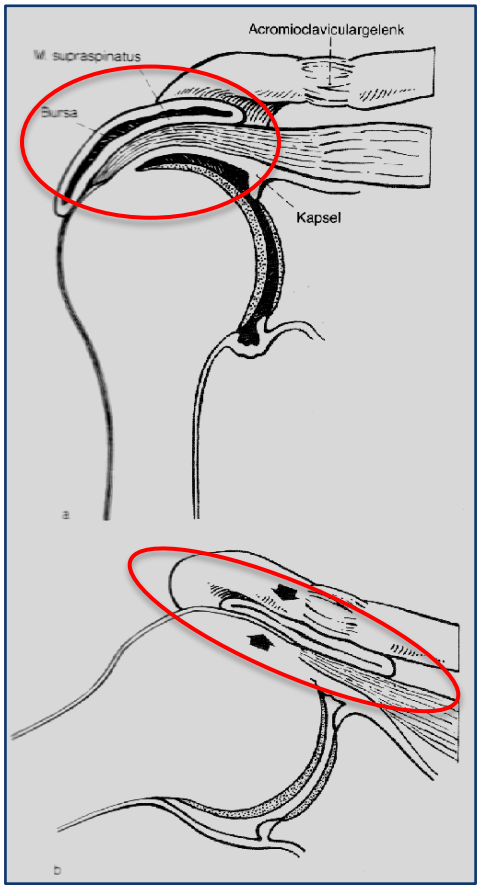


Mechanischer Konflikt zwischen:

- RM, Bursa subacromialis
- Korakoakromialer Bogen

bei Abduktion (60-120° )

***Neer CS 1972 JBJS***

## Primäres Impingement

Begrenzung zu eng:

- Angeboren (b)
- Acromionsporn (c)
- Arthrose ACG mit Sporn (d)

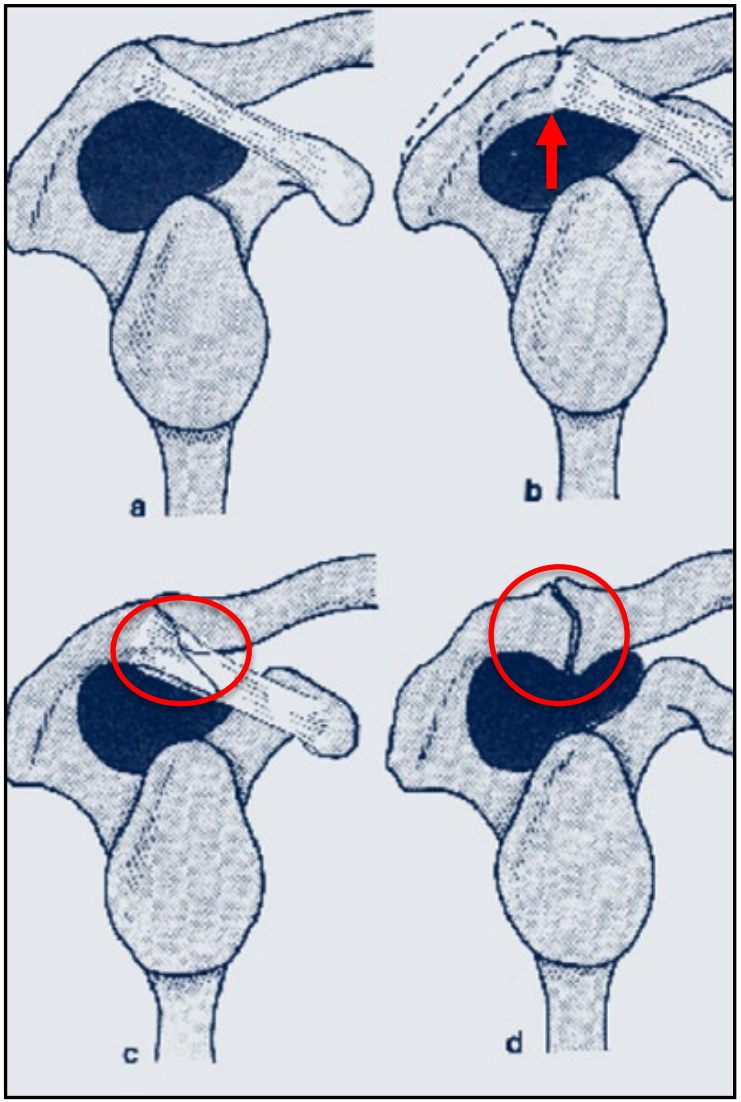

## Sekundäres Impingement

Inhalt zu voluminös:

- Entzündete Sehne (a)
- Großes Kalkdepot
- Disloziertes Tub. majus (b)
- Subluxation des Humerus
  - RM Defekt (c)
  - Instabilität (d)

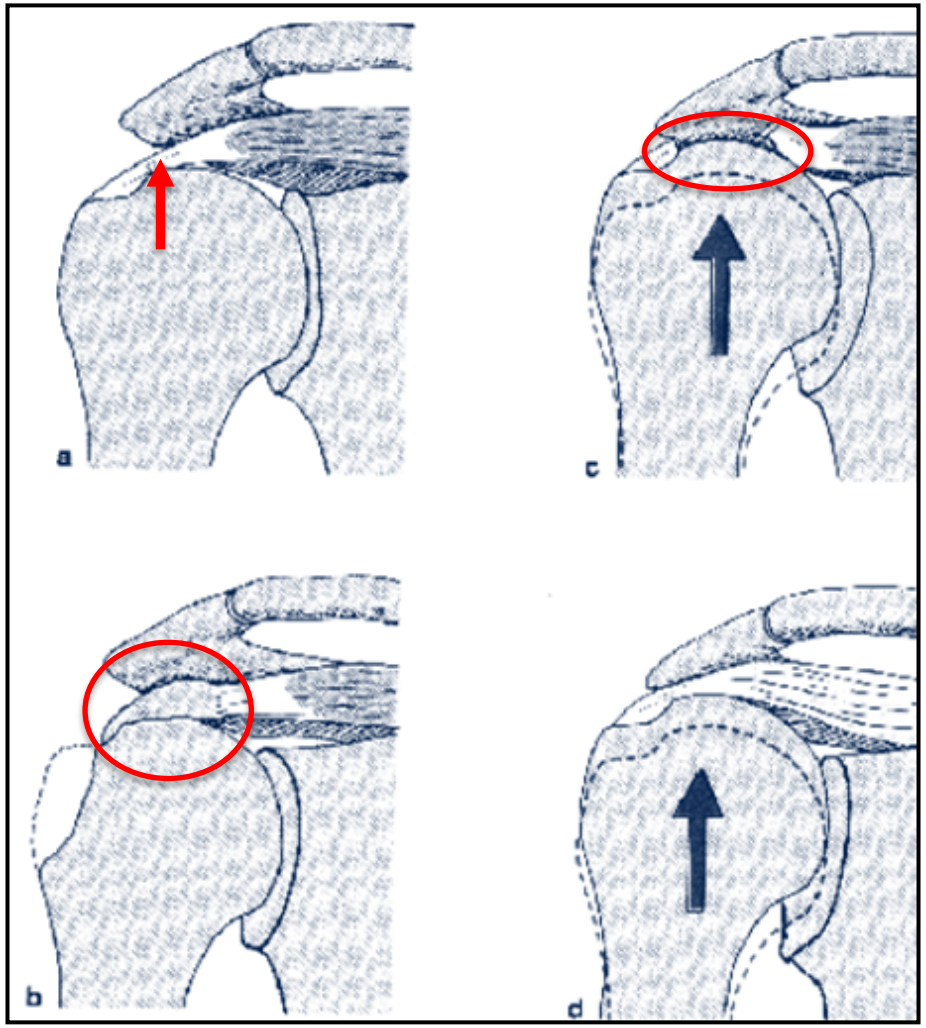

# Klinik

Schmerzhafter Bogen („painful arc“) zwischen 60° und 120° Abduktion

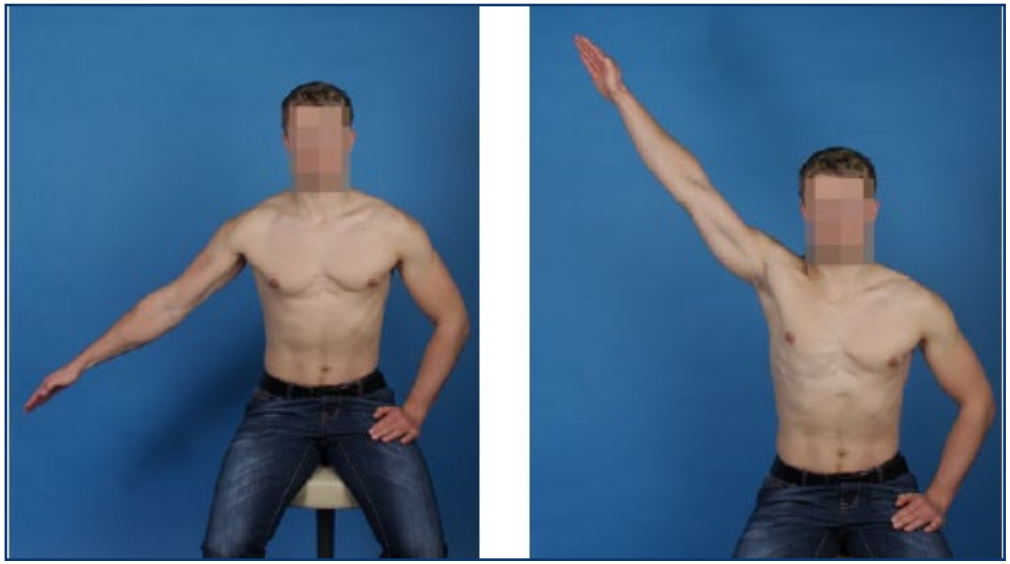

Quelle: DVSE „Untersuchungstechniken des Schultergelenkes“

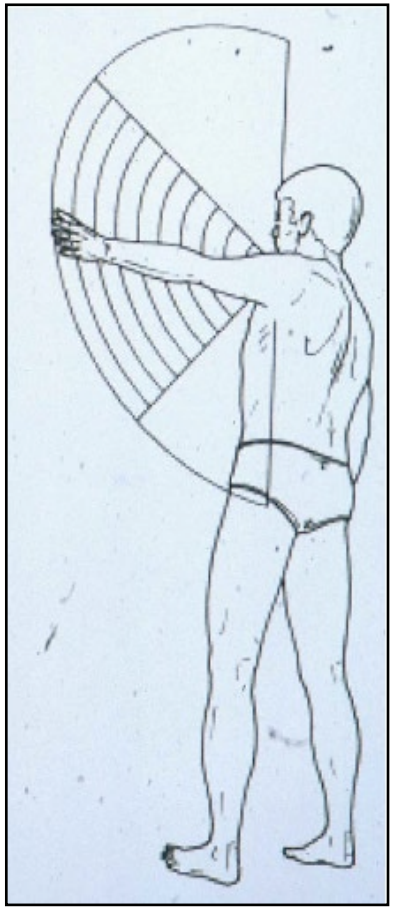

# Klinik

## Impingement Test nach Hawkins und Kennedy

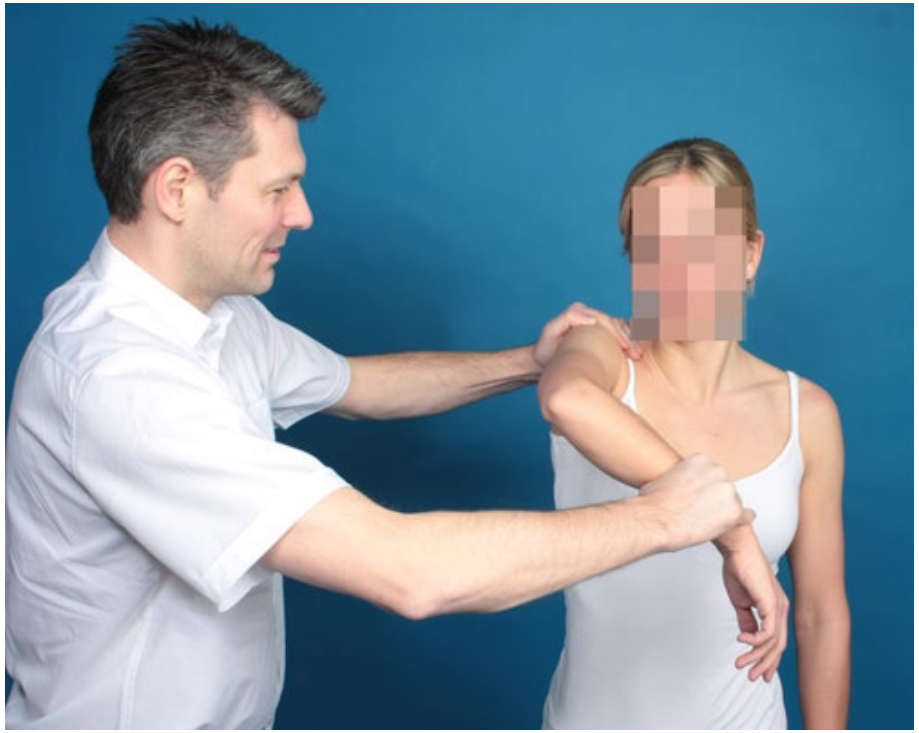

Quelle: DVSE „Untersuchungstechniken des Schultergelenkes“

# Klinik

## Impingement Test nach Neer

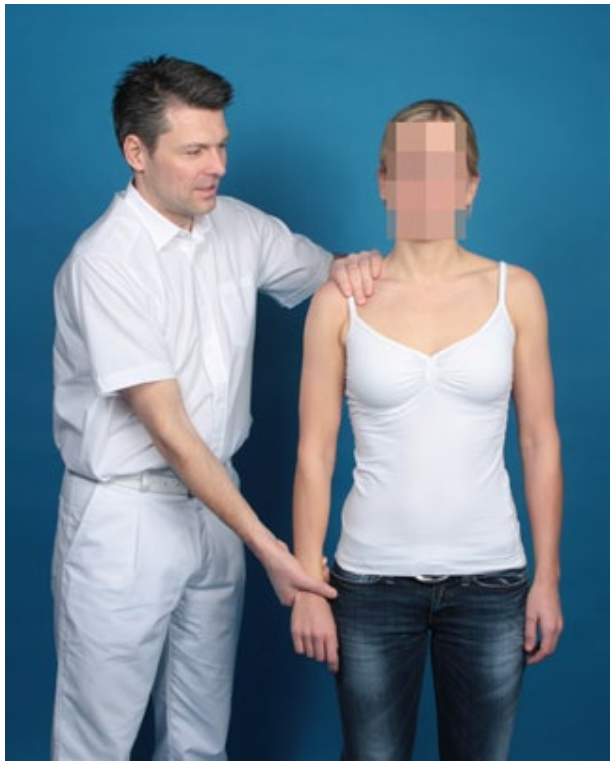



Quelle: DVSE „Untersuchungstechniken des Schultergelenkes“

# Klinik

## Lokalanästhetikum Test

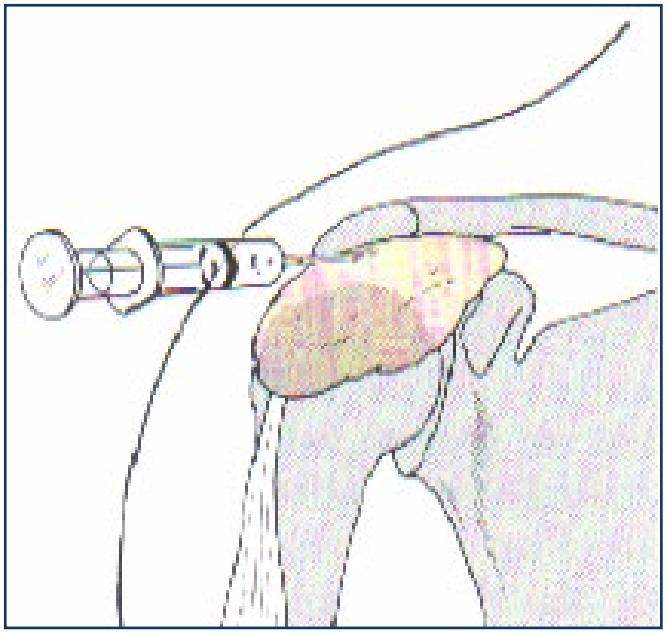

# Subacromiales Impingement

## Therapie

### Konservativ

**Antiphlogistika (NSAR)**

**Infiltrationen (subacrom.)**

**Physiotherapie**

### Operativ

**Arthroskopische subacromiale Dekompression (ASD)**

# Arthroskopische subacromiale Dekompression (ASD)

Prinzip: Erweiterung des subacromialen Raumes durch 1. partielles Ablösen des Ligamentum coracoacromiale und 2. Abtragen des Acromions vorne unten

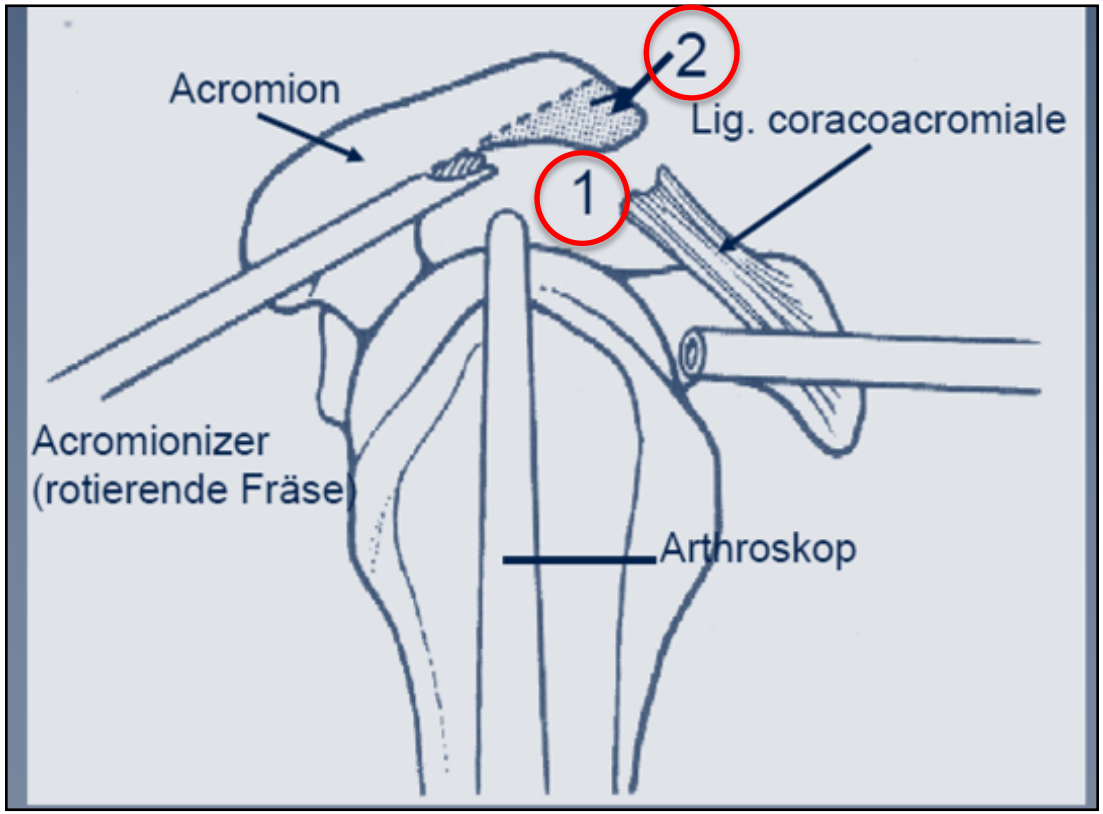

A) Anatomie

B) Diagnostik

1. Anamnese
2. Klinischer Befund
3. Bildgebung

C) Spezielle Krankheitsbilder

1. Degenerative Sehnenerkrankungen:
   - Rotatorenmanschettenruptur
   - Pathologien der langen Bizepssehne
2. Subacromiales Impingement
3. **Omarthrose**

# Omarthrose

Mißverhältnis Belastung – Belastbarkeit

Knorpeldegeneration

Knorpelabrieb → Entzündung der Gelenkschleimhaut
Verdickung der Gelenkkapsel
Ergußbildung

Sekundäre Veränderungen des Knochens:
- subchondrale Sklerosierung
- Osteophyten (Arthrosis deformans)
- Geröllzysten

Schmerzhafte Gelenkzerstörung

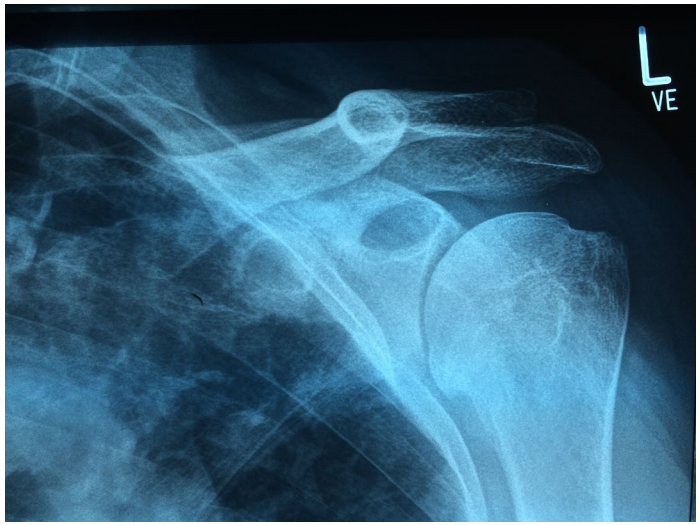

**… 3% aller Arthrosen**

**… erster Gipfel um das 60. Lebensjahr**

**… Auftreten nimmt mit steigendem Alter zu**

# Omarthrose

Primär (idiopathisch): Keine erkennbaren Ursachen

Sekundär: Als Folge einer anderen Erkrankung

- Rotatorenmanschettendefekt (Defektarthropathie)
- Schulterinstabilität
- Entzündlich rheumatische Erkrankung (cP)
- Humeruskopfnekrose (Corticoidtherapie)
- Posttraumatisch (Humeruskopffraktur)
- Bakterielle Gelenkzerstörung (Bakterielle Arthritis)

# Sekundäre Omarthrose

## Defektarthropathie

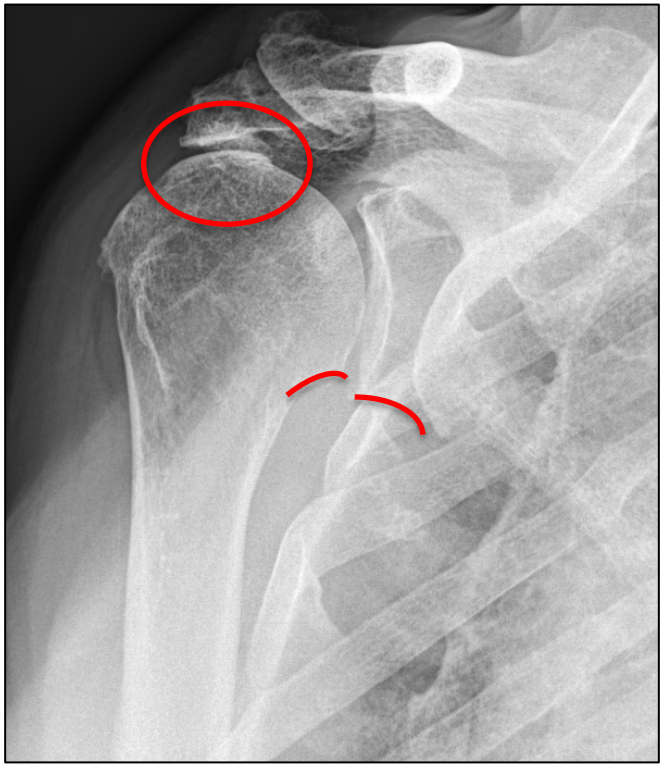

# Sekundäre Omarthrose

## Humeruskopfnekrose

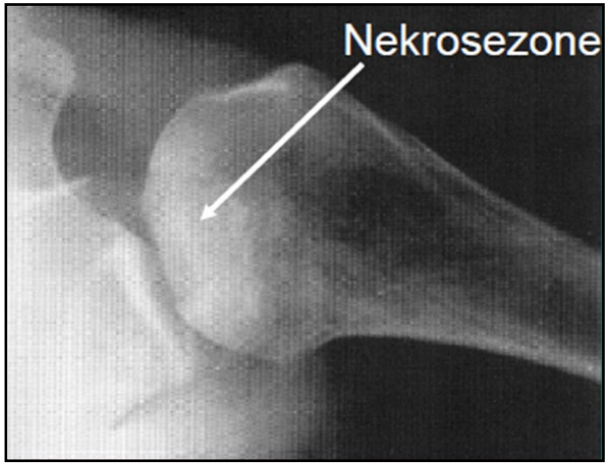


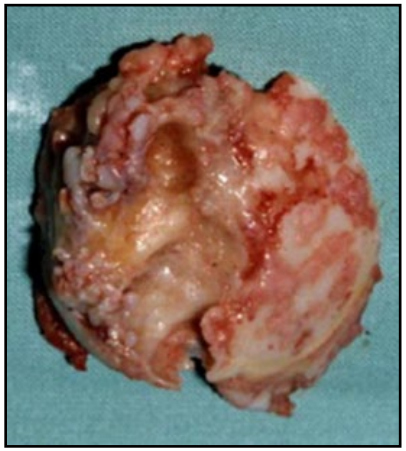

Einbruch des subchondralen Knochens – Inkongruenz - Arthrose

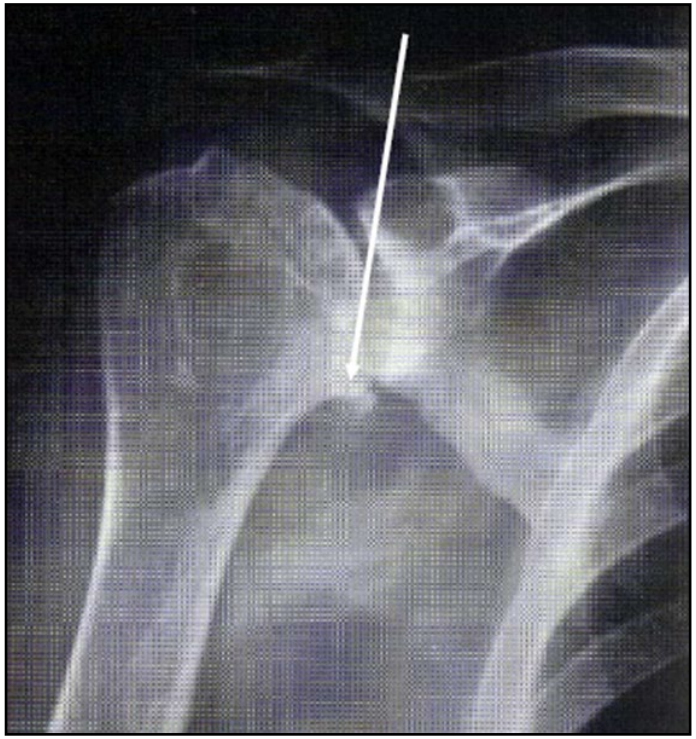

## Klinik

Schmerz:
- Bewegungsschmerz
- Ruheschmerz

Krepitation

Periarthrose:
- Schmerzen Sehnenansätze / Muskeln
- Muskelverkürzung

Bewegungseinschränkung (Außenrotation!)

Erguß (klinisch nicht nachweisbar; Sonographie oder MRT)

# Diagnostik: Röntgen

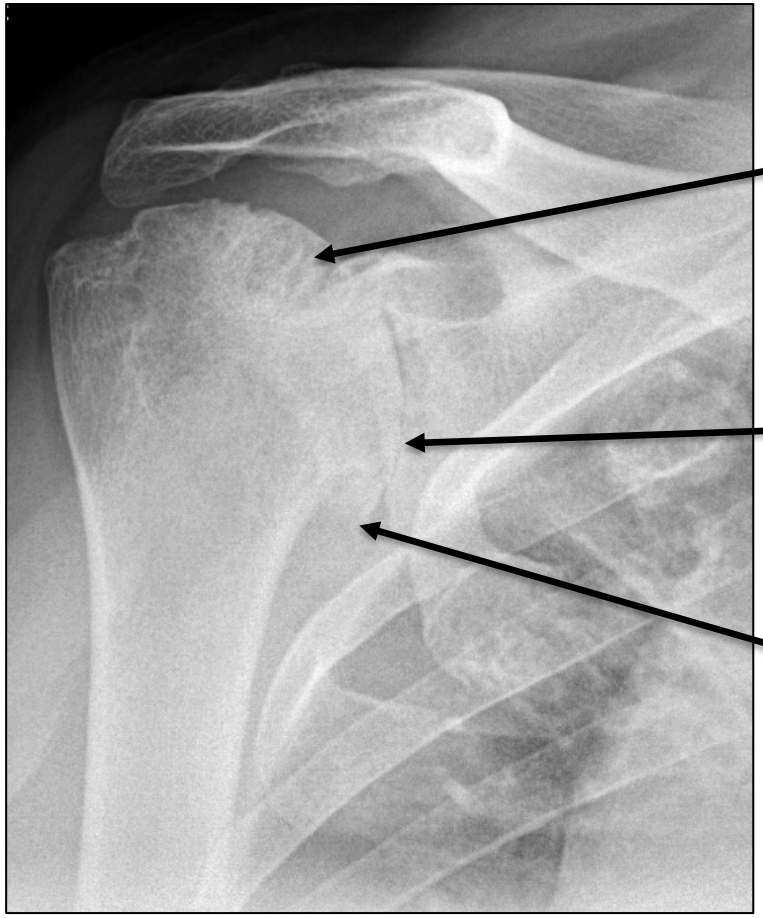

Subchondrale Sklerosierung und Geröllzystenbildung

Gelenkspaltverschmälerung

Osteophyten

## Konservativ:

Schmerztherapie:
NSAR
i.a. Steroidinjektion

Therapie der Periarthrose:
Krankengymnastik mit Muskeldehnung, Muskelkräftigung, Elektrotherapie

## Operativ:

1. Arthroskopie: Spülung (Mediatorverdünnung), Debridement, Synovektomie
2. Implantation einer Schulterprothese

**TEP** = Totalendoprothese: Kopf/Stiel + Glenoid
**HEP** = Hemiendoprothese: Kopf/Stiel

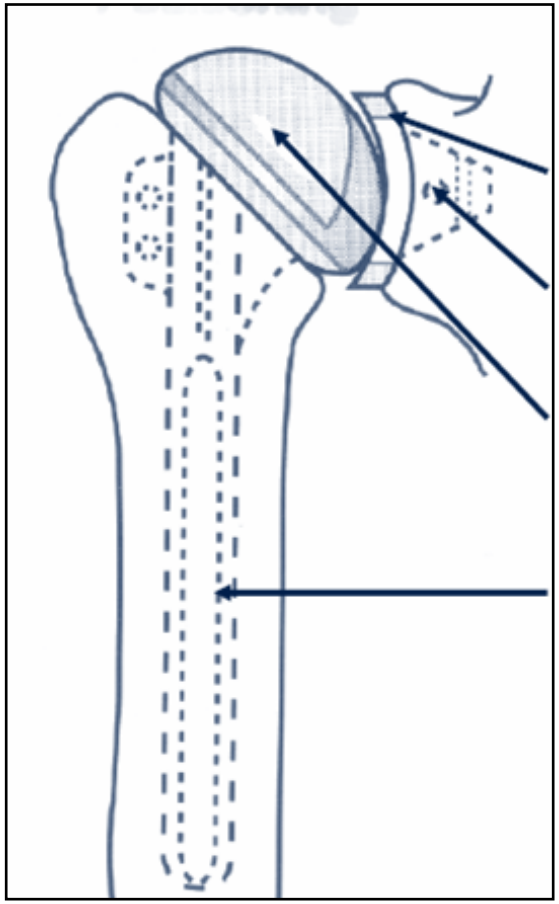

**Glenoid** (Artikulation; Polyethylen)

**Kiel** (Verankerung in der Skapula; Polyethylen)

**Kopf** (Artikulation; Metall [Co, Cr, M])

**Stiel** (Verankerung im Humerus; Metall [Titan, Co, Cr, M])

**Problem: Dauerhafte Glenoidverankerung**

# Implantation Hemiprothese

(bei fortgeschrittenem Verbrauch des Kopfknorpels und geringem Verbrauch des Pfannenknorpels)

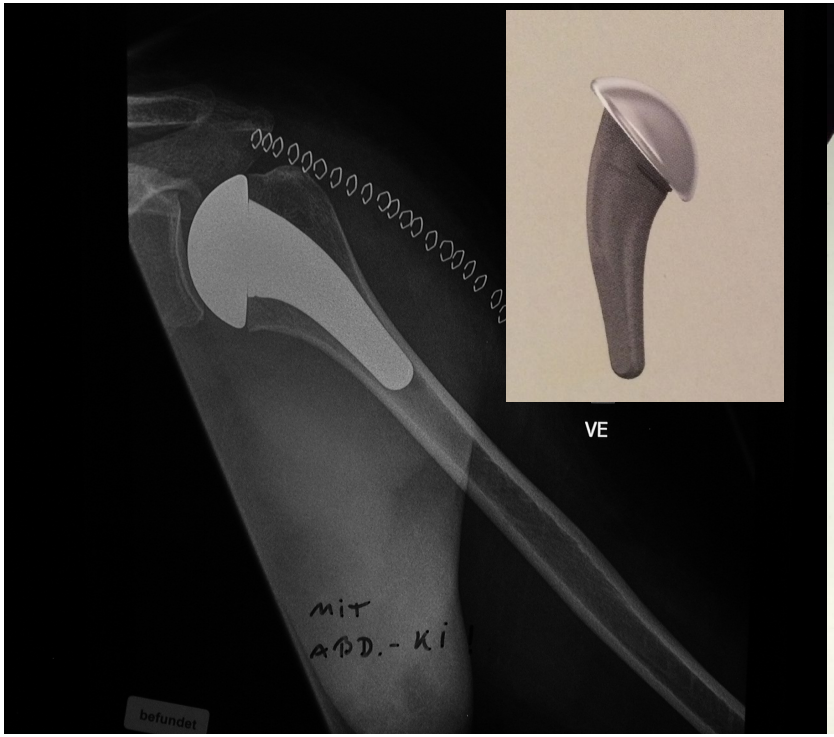


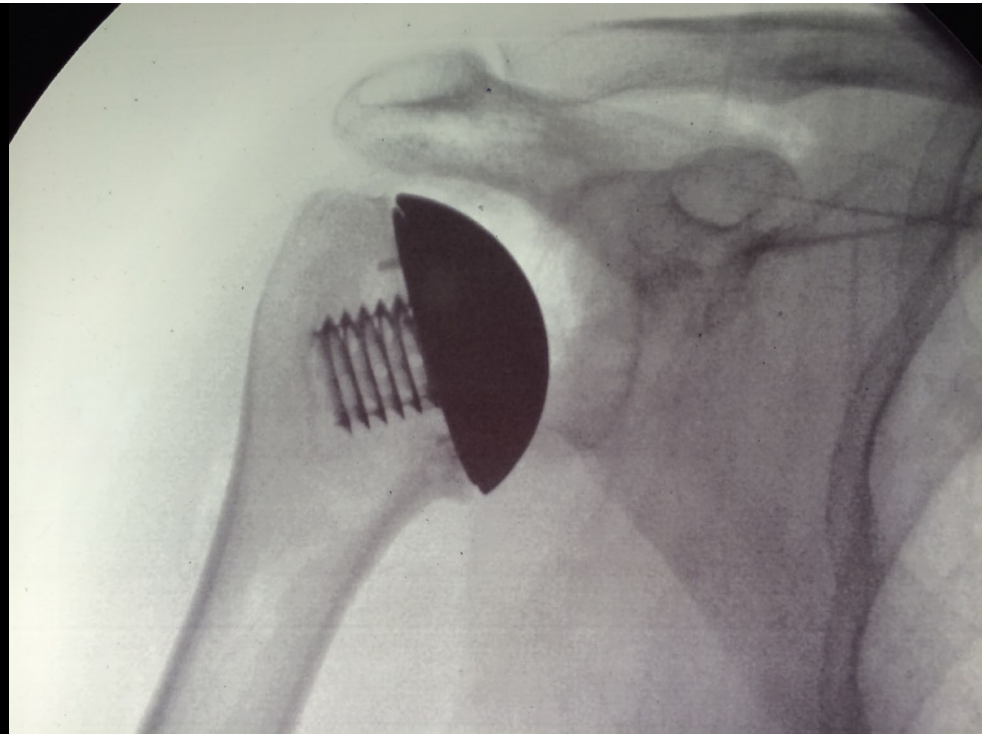

# Implantation anatomische Schultertotalendoprothese

(bei fortgeschrittenem Verbrauch des Kopf- und Pfannenknorpels und intakter Rotatorenmanschette)

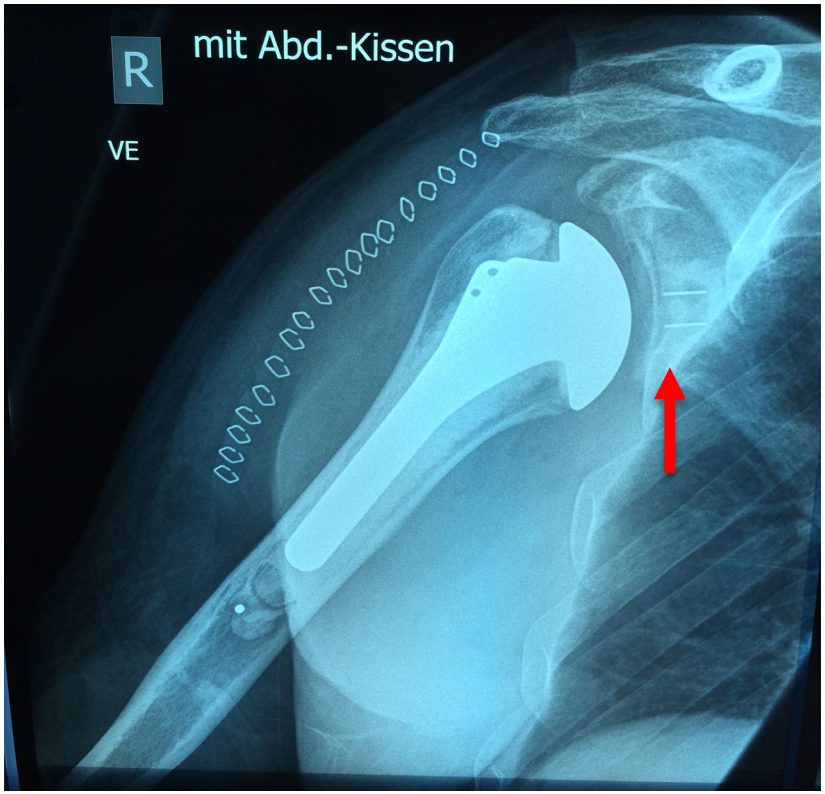


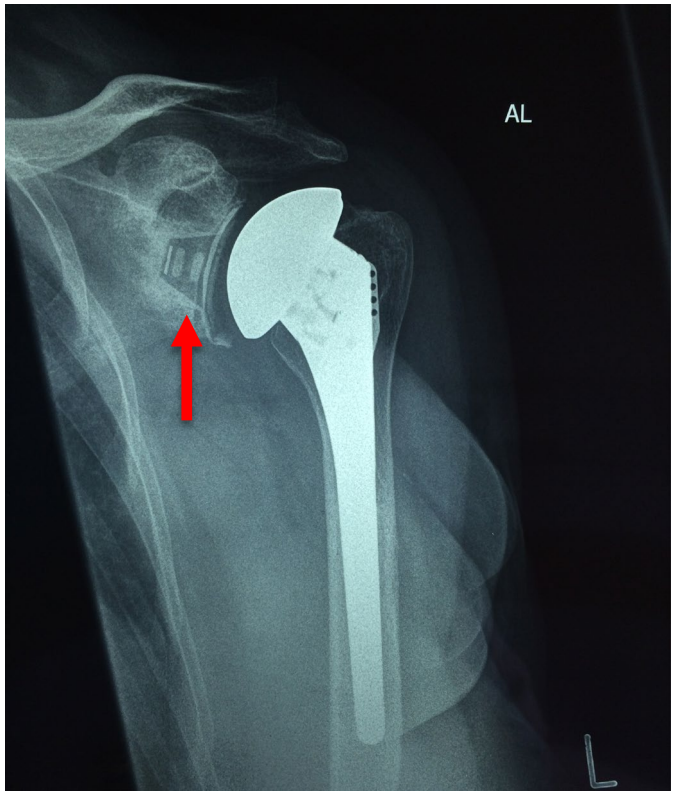

# Implantation inverse Schulterprothese

(bei großem Defekt der Rotatorenmanschette mit Dezentrierung des Kopfes aus der Pfanne)

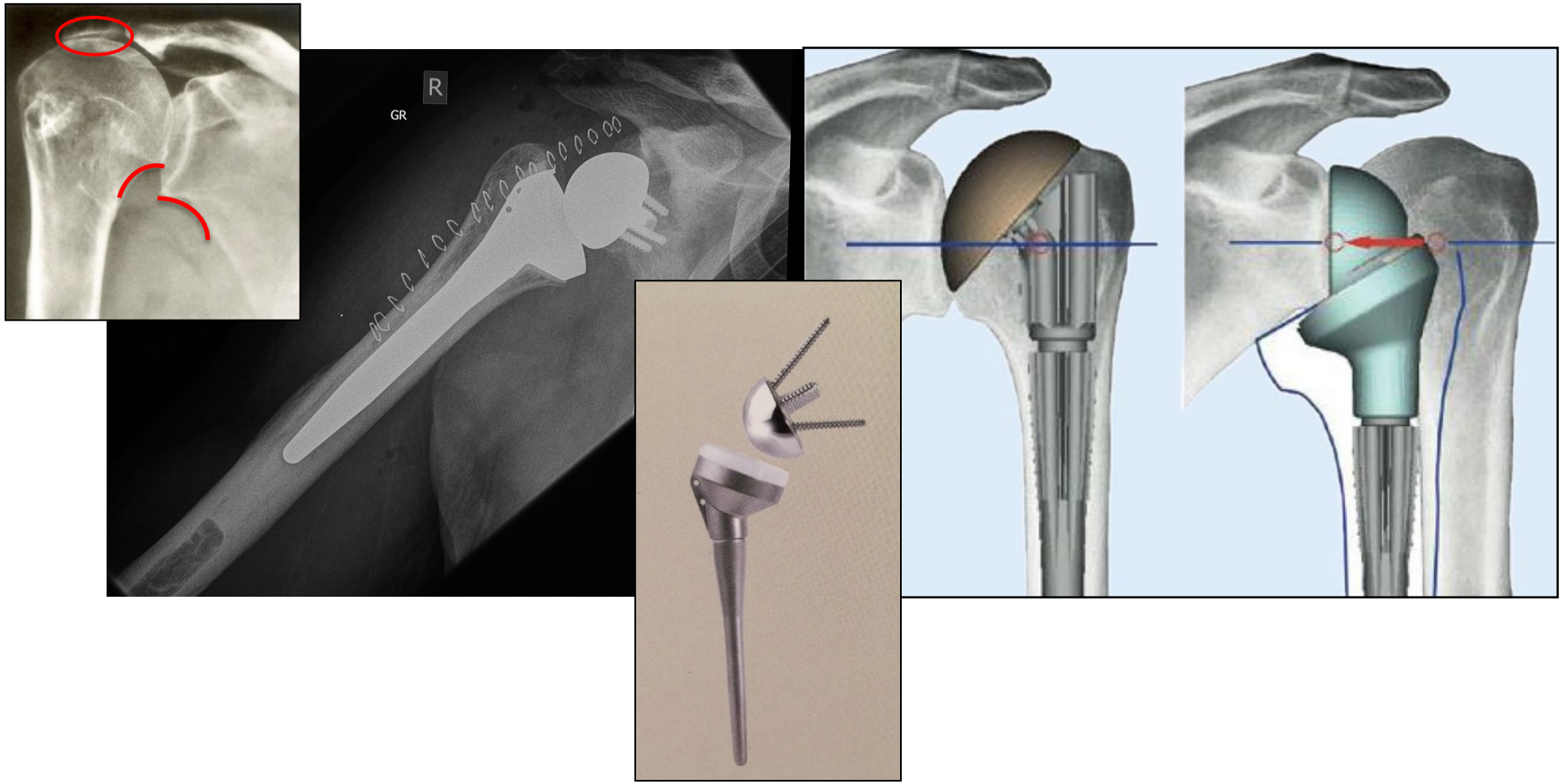

A) Anatomie

B) Diagnostik

1. Anamnese
2. Klinischer Befund
3. Bildgebung

C) Spezielle Krankheitsbilder

1. Degenerative Sehnenerkrankungen:
   Rotatorenmanschettenruptur
   Pathologien der langen Bizepssehne
2. Subacromiales Impingement
3. Omarthrose
4. **AC-Gelenk: Arthrose**
   **Distorsion**

# Arthrose des Akromioklavikulargelenkes (ACG)

- Epidemiologie: ab dem 50. Lj. meist vorhanden, in 50% asympt.
- Ätiologie: idiopathisch, rheumatisch, posttraumatisch, Überbelastung
- Klinik: Schmerzen bei Schulterbewegungen über der Horizontalebene
- Untersuchung: lokaler Druckschmerz, 1-Finger-Zeigetest positiv, hoher Painful-arc, Horizontaladduktionstest positiv
- Röntgen: ap, Y-Aufnahme, Zanca-Aufnahme; ggf. MRT

Quelle: DVSE „Untersuchungstechniken des Schultergelenkes“

# 1-Finger-Zeige-Test



Quelle: DVSE „Untersuchungstechniken des Schultergelenkes“

# Hoher Painful-arc (zwischen 140 u. 180° Abduktion)



# Horizontaladduktion - Test

# ACG Arthrose

## Therapie

### Konservativ

**Antiphlogistika (NSAR)**

**Injektionen i.a.**

**Physiotherapie**

**Physikalische Anwendungen**

### Operativ

**Arthroskopische ACG-Resektion**

**Offene laterale Clavikularesektion**

# ACG Distorsion

## Inzidenz

Typ. Sportverletzung:
Sturz auf die Schulter mit adduziertem Arm
**Selten:** Sturz auf den ausgestreckten Arm

Dritthäufigste Verletzung des Schultergürtels

12% aller Schultergürtelverletzungen

2,5% – 6,5% aller Luxationen

3 – 4 Fälle pro 100.000 Einwohner/Jahr

♀:♂ **1:10**

Klinik: Starker Spontan- und Druckschmerz über ACG
Schmerz bei Abduktion (insbesondere >90° )
„Klaviertastenphänomen“

Diagnostik: Röntgen in 2 Ebenen: Ausschluss Fraktur
Gehaltene Aufnahmen (sog. Panoramaaufnahme mit 10kg Zug nach unten)

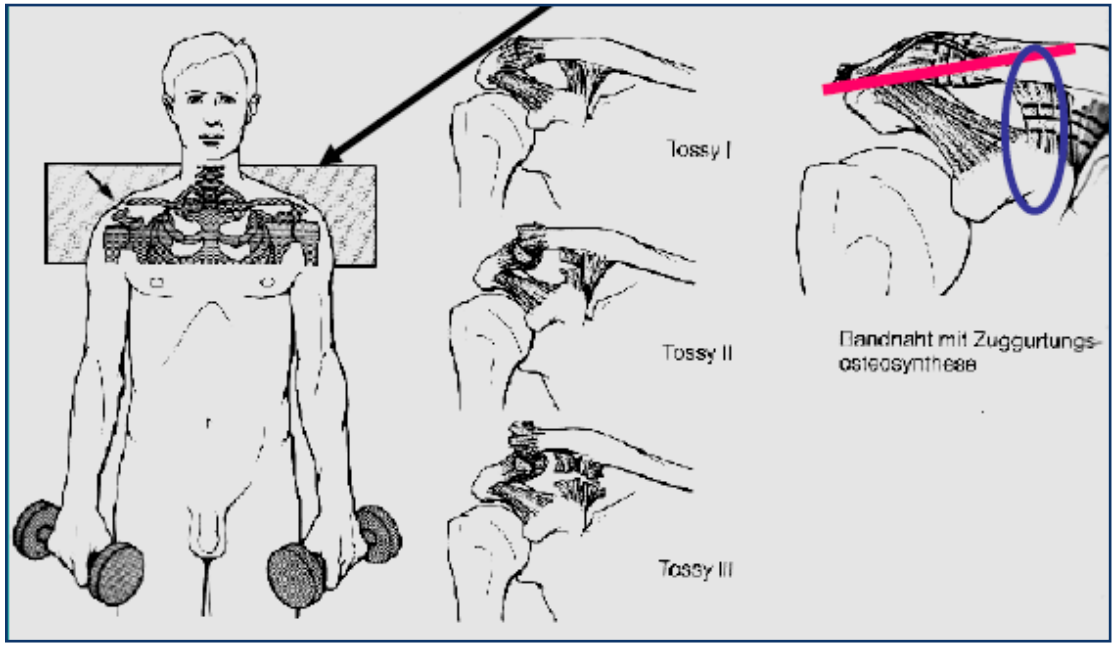

## Klaviertastenphänomen

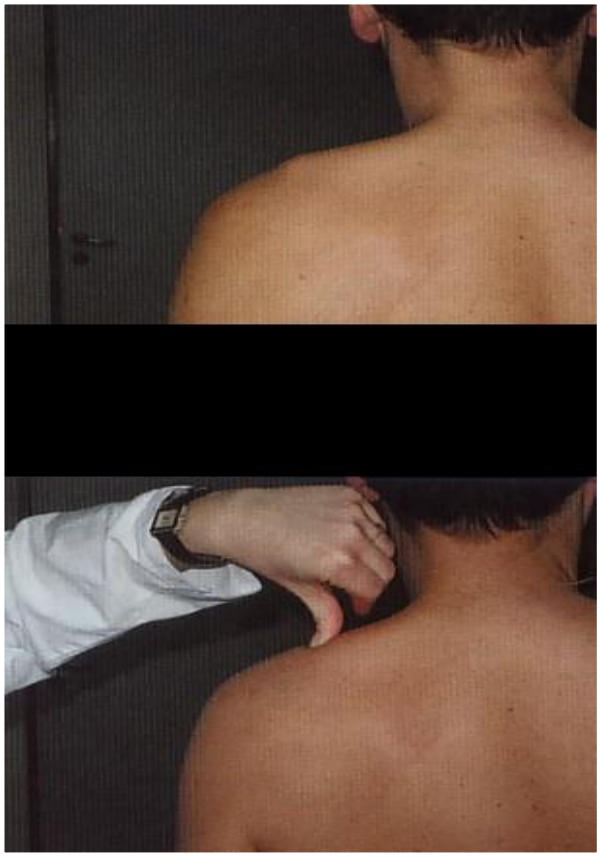

## Panoramaaufnahme mit Belastung

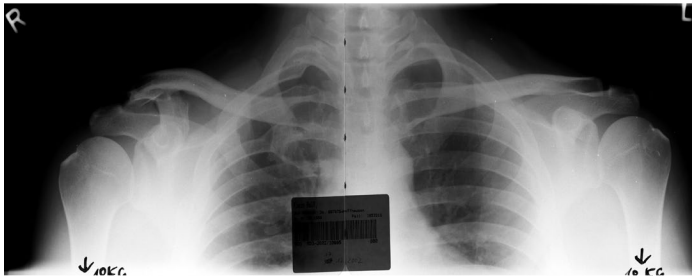

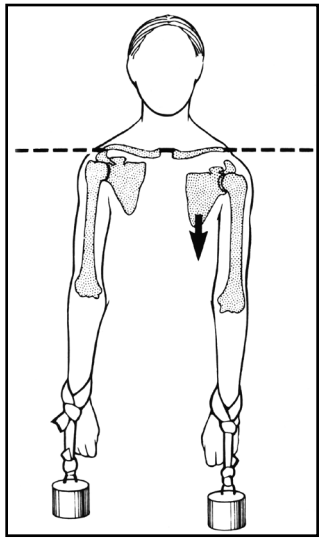

**A: CC-Abstand B: AC-Abstand**

# Klassifikation Tossy

## Schweregrade:

| Tossy I: | Tossy II: | | Tossy III: |
|---|---|---|---|
| Bänder intakt | # acromioclaviculäre B. | + | # coracoclaviculäre B. |
| stabil | ½ Schaft höher | | 1/1 Schaft höher |

# Klassifikation Rockwood (1984)

konservativ

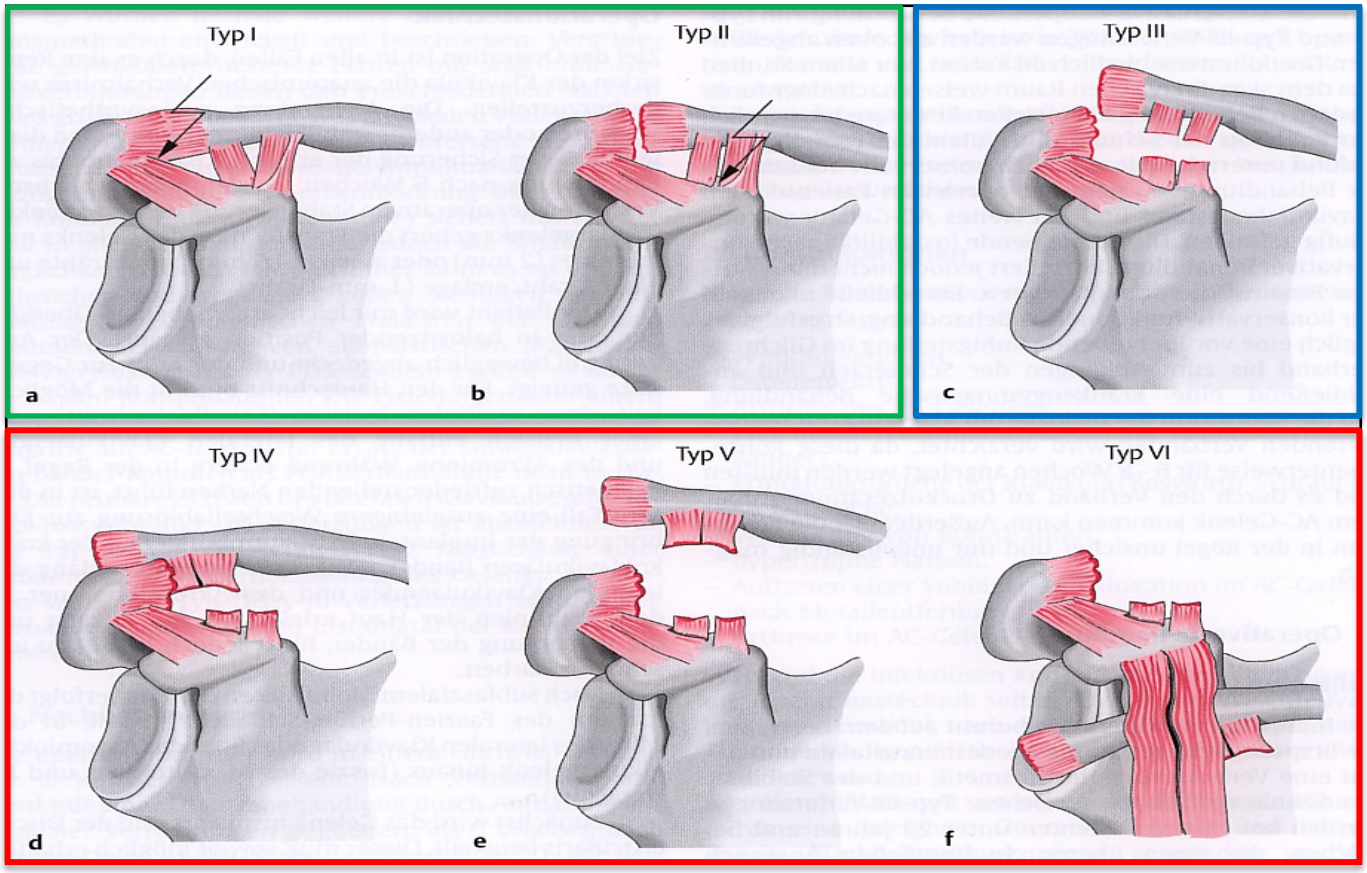


Grenzfall

OP

Luxation nach dorsal

Kraniale Dislokation um bis 300% , Abriß Mm. Deltoideus u. Trapezius

Luxation nach subacromial, sehr selten!

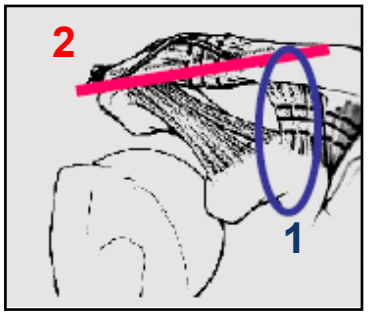


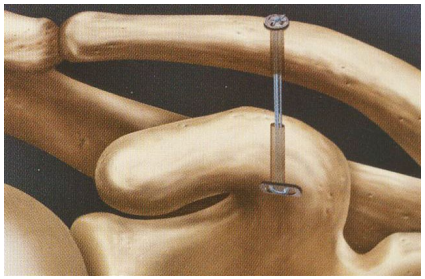

Prinzip: Flaschenzugsystem

# Operationstechnik

Prinzip: 1) Coracoclaviculäre Fixation (Flaschenzugsystem)

2) Acromioclaviculäre Cerclage (Fiberwire)

Bei chronischer Verletzung (> 3 Wochen):

Zusätzliche Augmentation mittels autologer Sehne (z.B. Semitendinosus)

A) Anatomie

B) Diagnostik

1. Anamnese
2. Klinischer Befund
3. Bildgebung

C) Spezielle Krankheitsbilder

1. Degenerative Sehnenerkrankungen:
   Rotatorenmanschettenruptur
   Pathologien der langen Bizepssehne
2. Subacromiales Impingement
3. Omarthrose
4. AC-Gelenk: Arthrose
   Distorsion
5. **Instabilität: akut**
   **chronisch**

# Schulterluxation

## Unfallmechanismus: Indirekt über „langen Hebel“

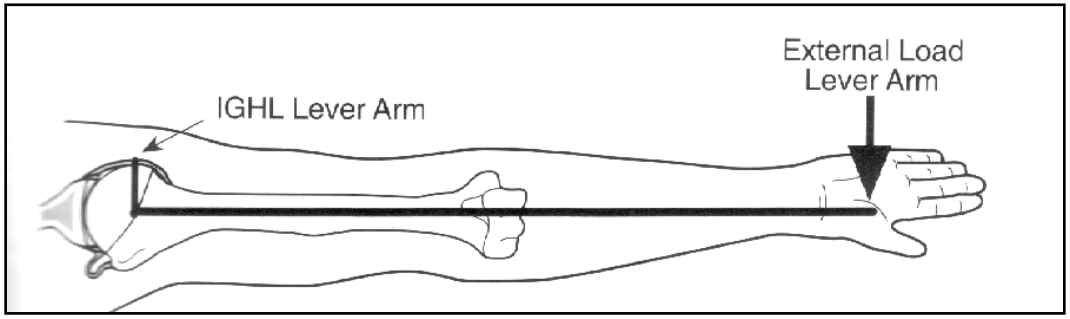


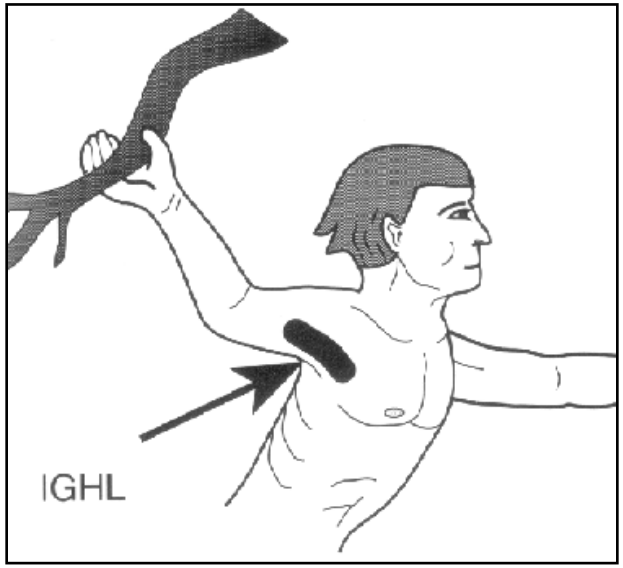


Luxationsrichtung:

Ventral (vorne unten)

Dorsal (selten! CAVE: verhakte dorsale Luxation)

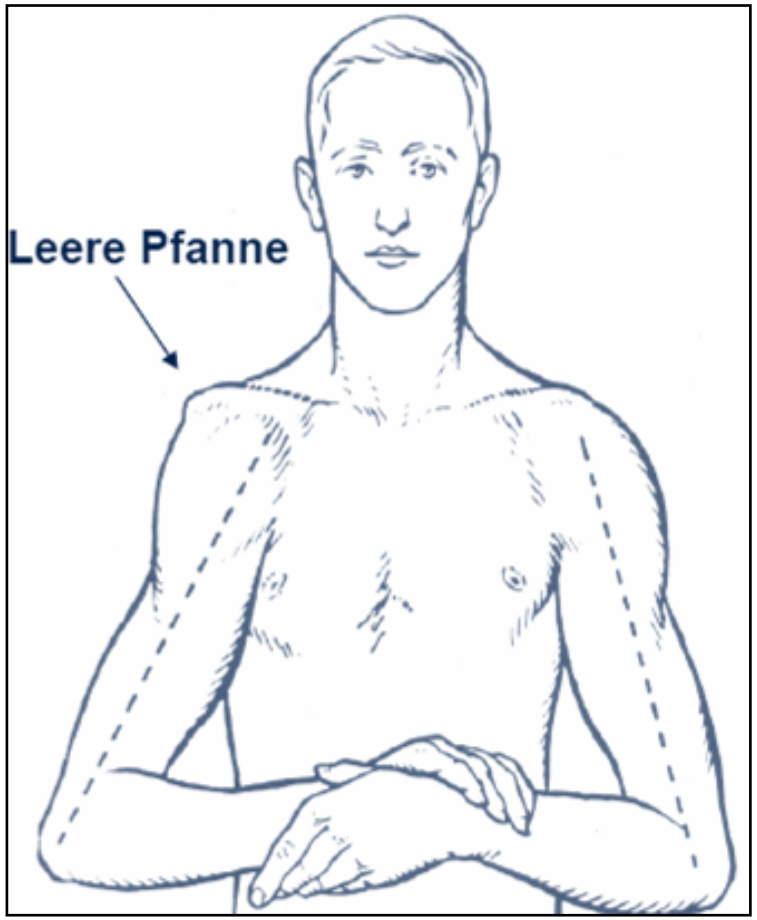


## Klinik – Akute Schulterluxation:

Spontan- und Bewegungsschmerz

Schonhaltung

Federnde Fixierung

„Epaulette“, leere Pfanne

Diagnostik: Röntgen in 2E: Ausschluß Fraktur, Nachweis Luxation
Sonografie: Rotatorenmanschette; evtl CT

Begleitverletzungen:

1 Ausrißfraktur Tuberculum majus

2 Abriß Rot.manschette

3 Läsion N.axillaris

4 Glenoid-Fraktur

5 Bankart-Läsion
Hill-Sachs-Delle
INSTABILITÄT

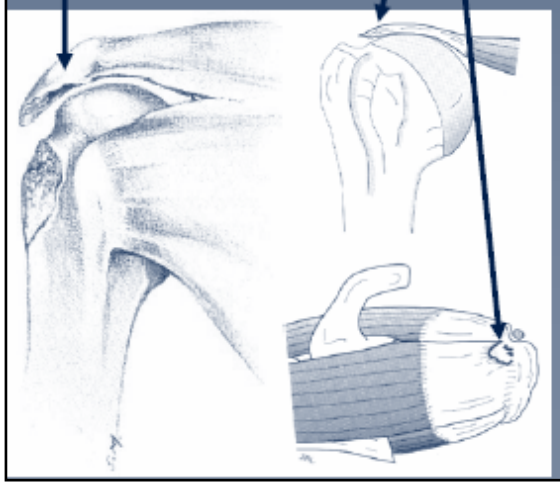

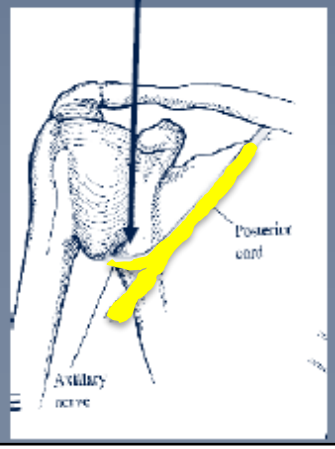


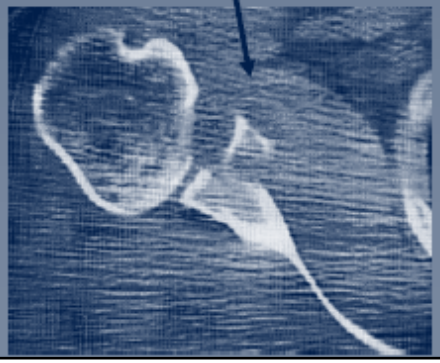

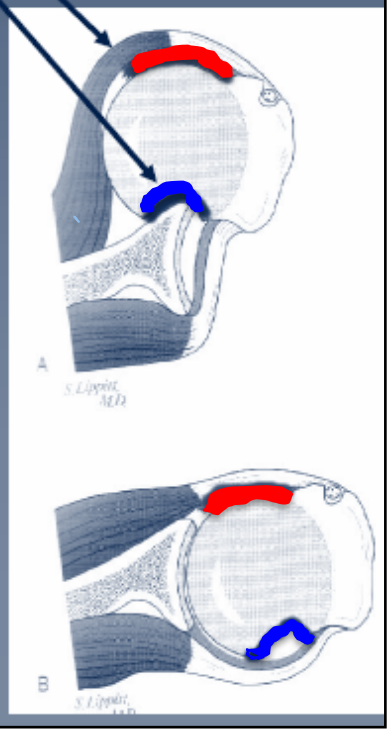

# Posttraumatische Instabilität

## Anatomische Defekte

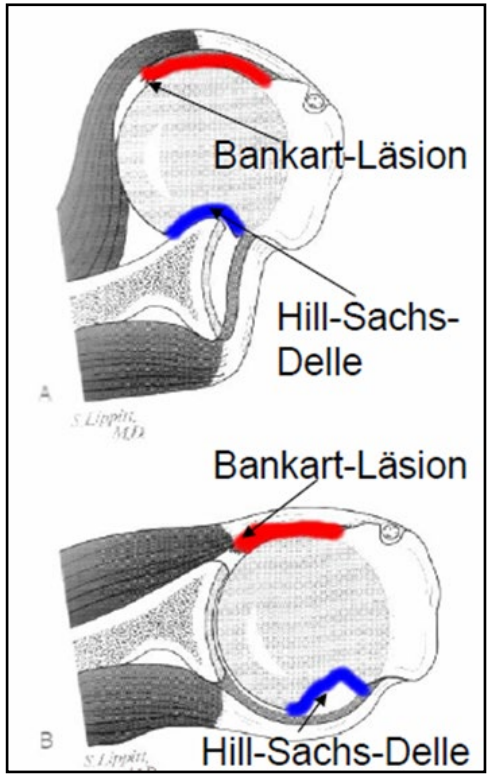


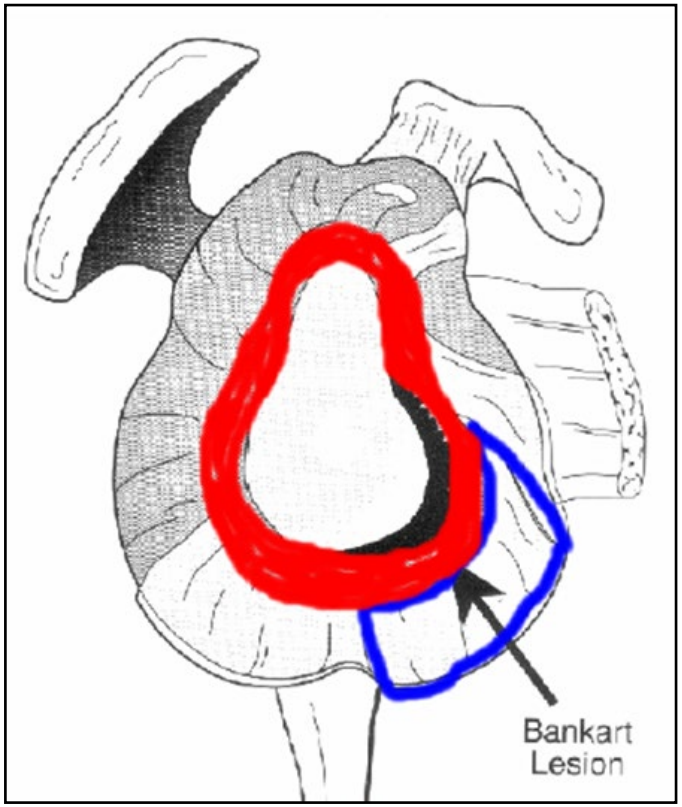

# Hintere Schulterluxation

Selten
Innenrotation nicht möglich
Cave: in > 50% übersehen (Krampfanfall)

**Antero-posterior (AP)**

2. Ebene ist entscheidend
**Transaxillär**, der Humeruskopf ist am hinteren Pfannenrand verhakt

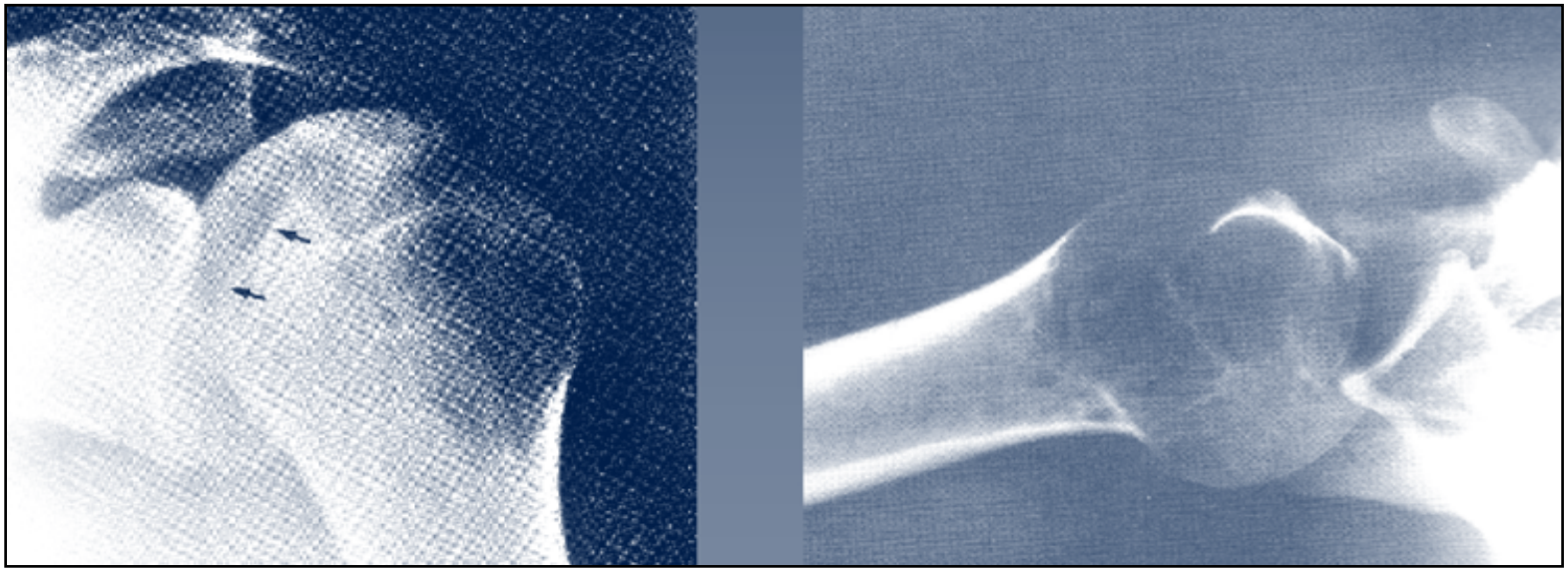

# Reposition Schulterluxation

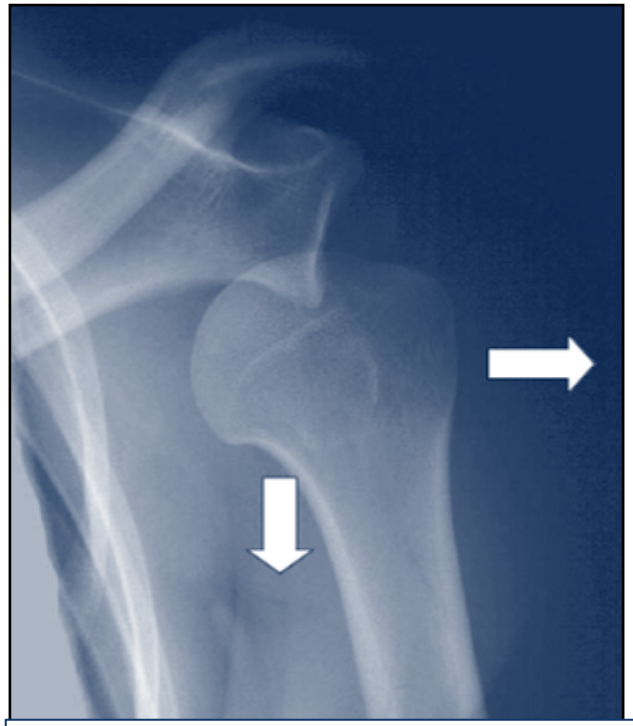

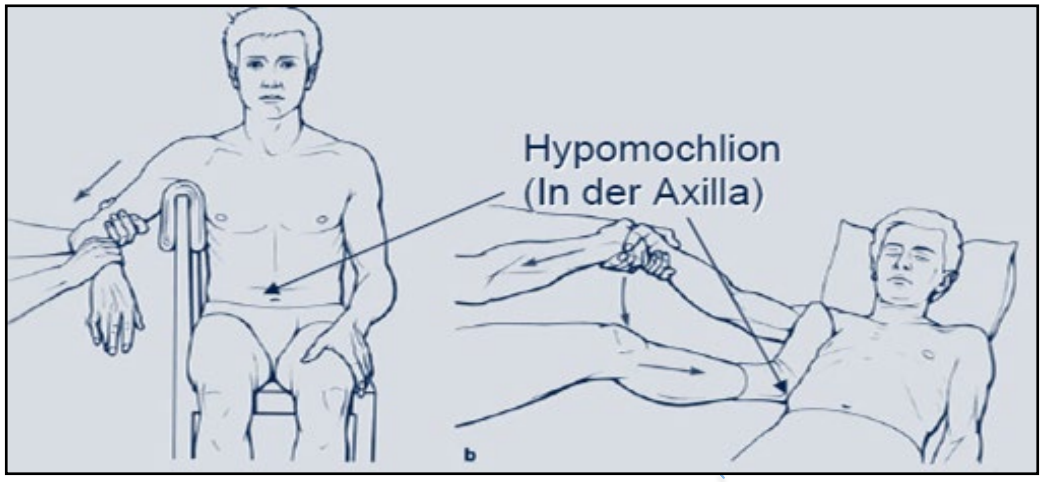


ARLT

HIPPOKRATES

Lösen der Verhakung (Überwinden der Muskelspannung)

Zug nach kaudal

Shift nach lateral

1. Valium i.v.
2. Lokalanästhetikum i.a.
3. Narkose

# Akute Behandlung und Prognose nach Schulterluxation

**Ruhigstellung** im Gilchristverband

Faustregel: „Je älter der Patient, desto kürzer die Immobilisierung."

< 30 Jahre: ca. 3-4 Wochen > 55 Jahre: max. 1 Woche

**Prognose** hängt u.a. von Begleitverletzungen ab !

Faustregel:

| | | |
|---|---|---|
| Jüngerer Patient | < 25 Jahre: | Instabilität |
| Älterer Patient | > 55 Jahre: | Rotatorenmanschettenruptur<br>Tuberculum majus Abriß |

# Therapieprinzipien nach Schulterluxation

- bei jüngeren Patienten: operative Stabilisierung
- bei älteren Patienten: konservativ,
  Versorgung von Begleitverletzungen (RM)

# Typen der Schulterinstabilität

A

**Posttraumatische Instabilität:**

- nach traumatischer Schulterluxation
- unidirektional
- anatomischer Defekt (Bankart-Läsion und Hill-Sachs-Delle)

- Therapie: Operation (Bankart-Repair) > 90% Erfolg

Übergangsformen

B

**Atraumatische Instabilität:**

- ohne traumatische Schulterluxation
- häufig multidirektional
- kein anatomischer Defekt (insuffiziente Kapsel, Fehlkoordination)

- Therapie: konservativ (Krankengymnastik)
  OP nur in Ausnahmen, Erfolg ca. 50%

# Klinische Untersuchung bei Schulterinstabilität



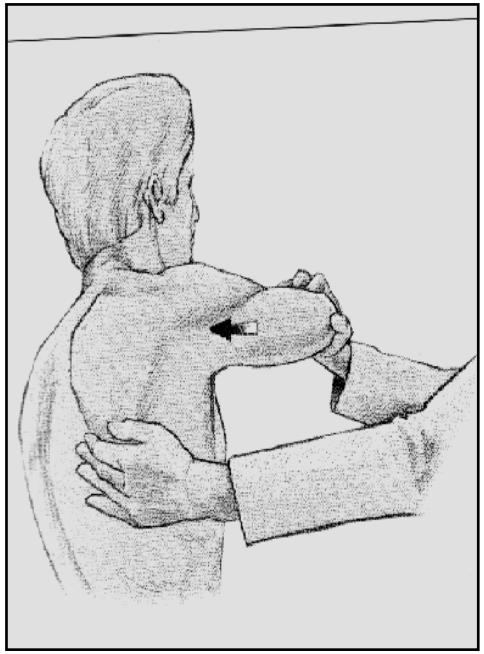

**Jerk-Test**:
positiv bei hinterer Instabilität

**Apprehension-Test:**
positiv bei vorderer unterer Instabilität

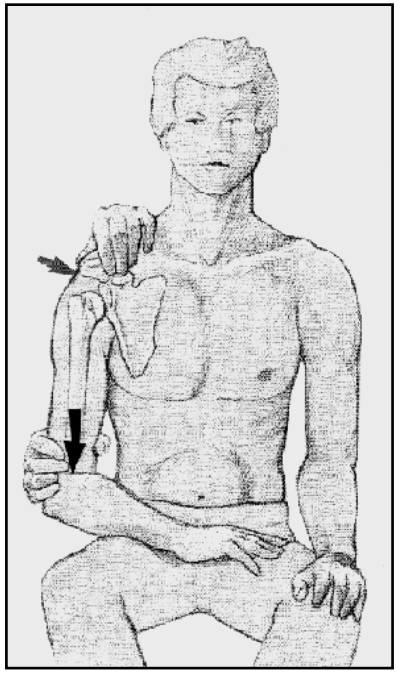

**Sulcus Zeichen:**
positiv bei unterer und damit multidirektionaler Instabilität

Arthro MRT (Gadolinium)

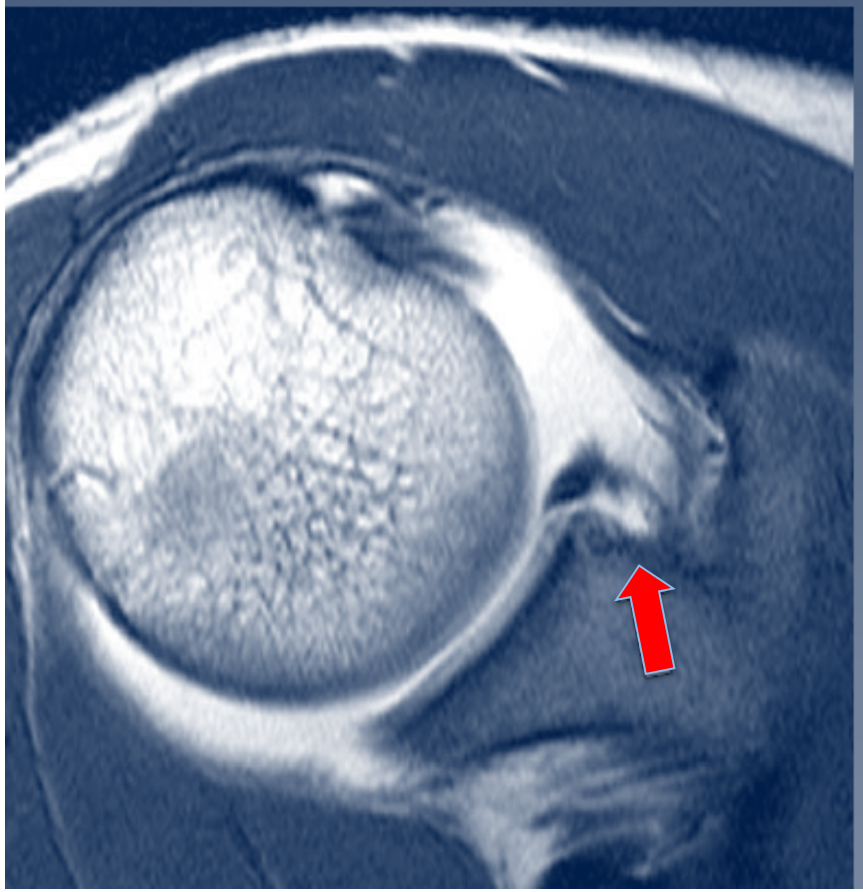

Arthro CT (Luft u. Kontrastmittel)

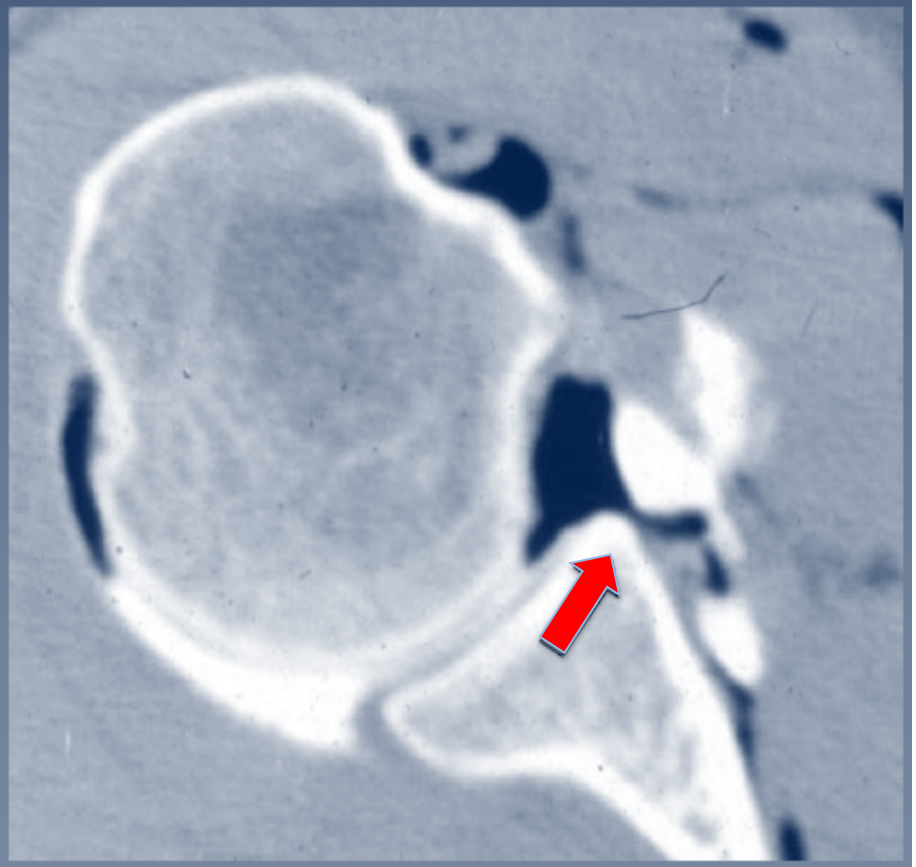

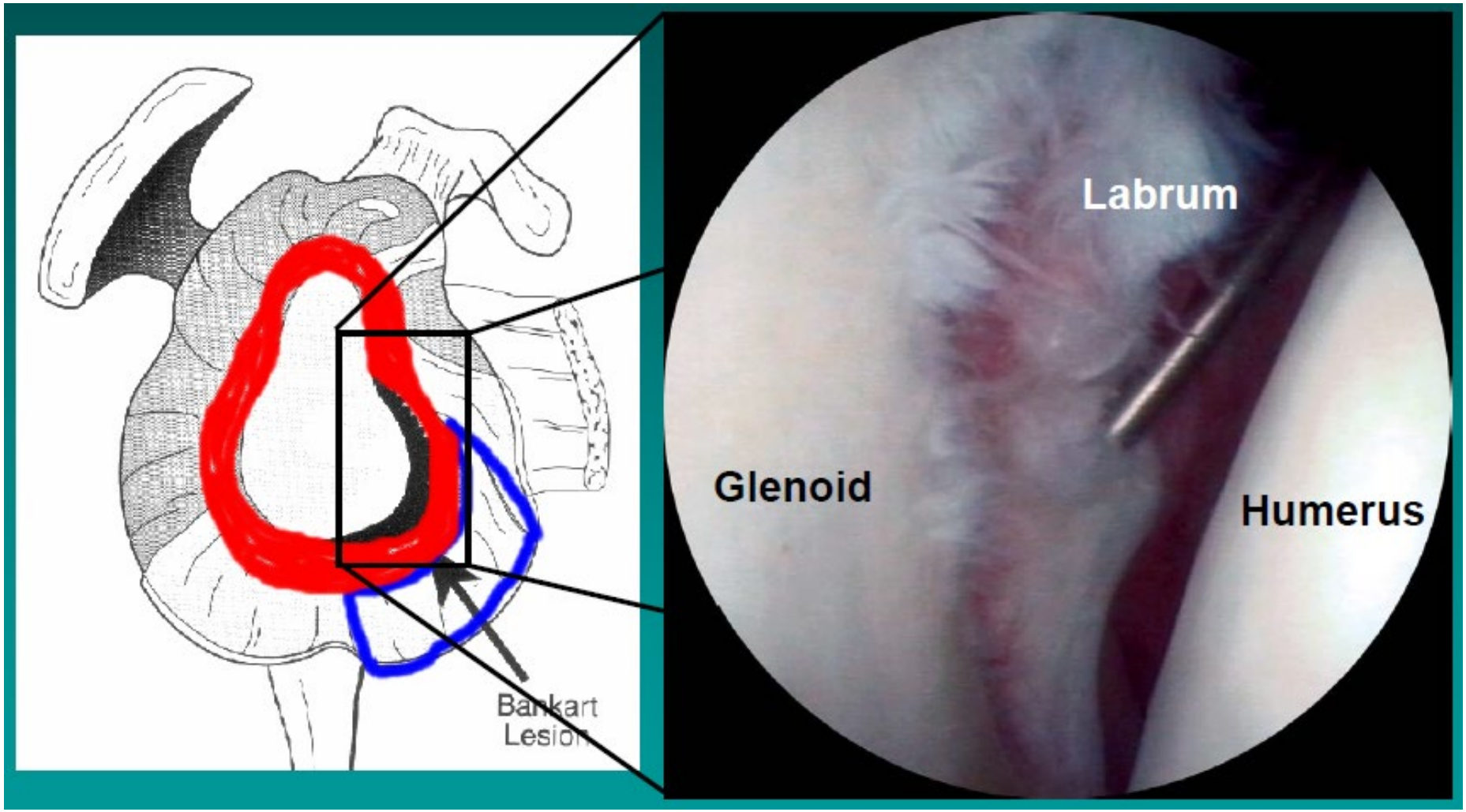
Bankart
Lesion
Labrum
Glenoid
Humerus

# Therapie: Posttraumatische Schulterinstabilität

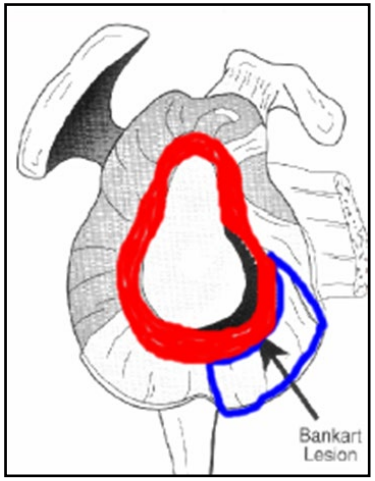


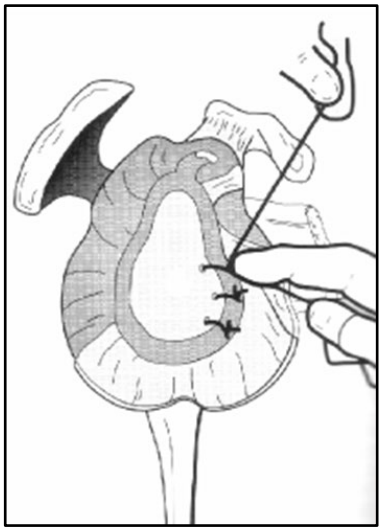

**<u>Operative Stabilisierung</u>**

Prinzip: Rekonstruktion des Defektes

Ligament + Labrum wird am Glenoidrand refixiert

= **Bankart Repair**

<u>Offen:</u> Rezidivrate < 10%

<u>Arthroskopisch:</u> Rezidivrate > 10%

Aber: zunehmend bessere Ergebnisse mit Verbesserung der Technik und Erfahrung

# Atraumatische Schulterinstabilität

Zu weite Gelenkkapsel und Muskeldysbalance

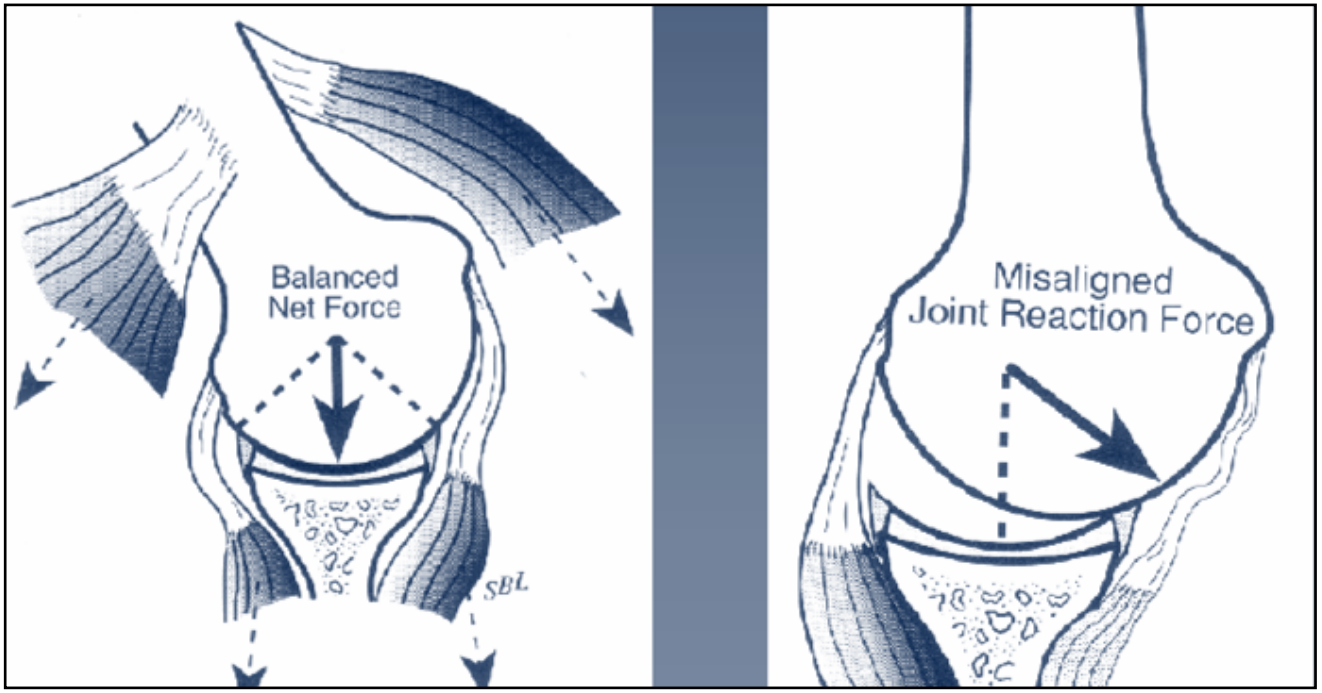

# Therapie: Atraumatische Schulterinstabilität

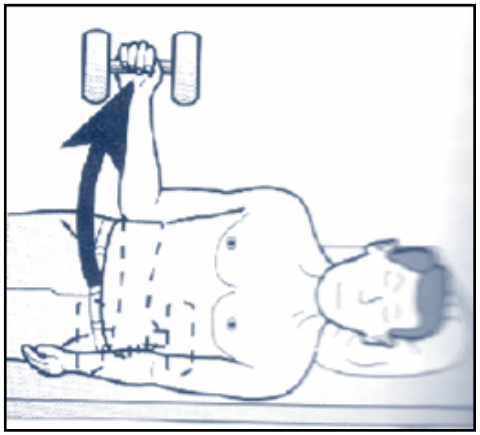

Krankengymnastik

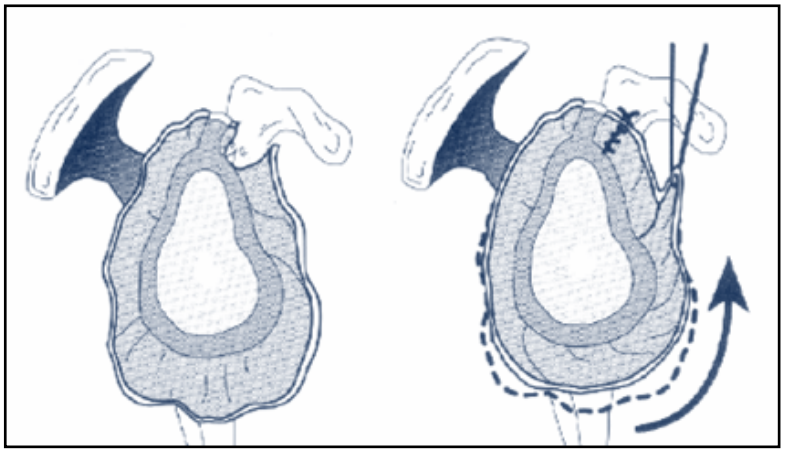

Operative Verkleinerung und Verstärkung der Gelenkkapsel

<u>Offen:</u> Inferiorer Kapselshift

<u>Arthroskopisch:</u> Thermoshrinking

A) Anatomie

B) Diagnostik

1. Anamnese
2. Klinischer Befund
3. Bildgebung

C) Spezielle Krankheitsbilder

1. Degenerative Sehnenerkrankungen:
   Rotatorenmanschettenruptur
   Pathologien der langen Bizepssehne
2. Subacromiales Impingement
3. Omarthrose
4. AC-Gelenk: Arthrose
   Distorsion
5. Instabilität: akut
   chronisch
6. **Adhäsive Kapsulitis / Frozen shoulder („Schultersteife“)**

**Bewegungseinschränkung des Schultergelenkes durch Verdickung und Schrumpfung der Gelenkkapsel**

Kapselmuster: Außenrotation > Abduktion > Anteversion

**Adhäsive Kapsulitis**

**Frozen shoulder**

**„Schultersteife“**

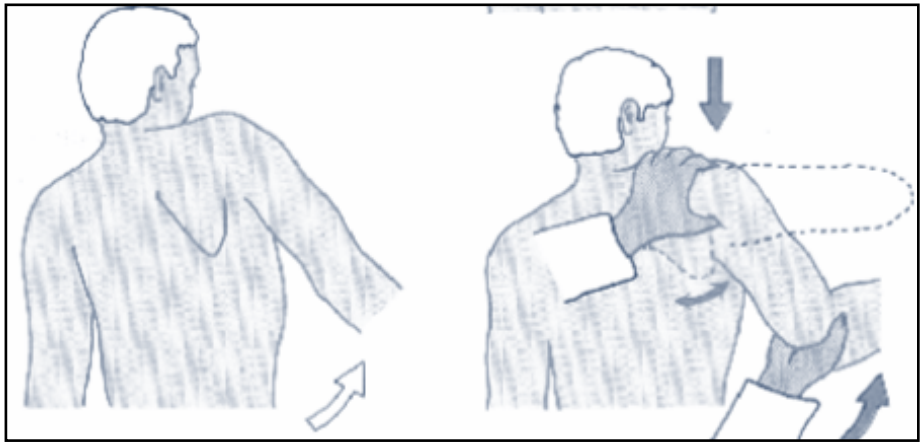

Kapsuläre Bewegungseinschränkung:

- Abduktion unter frühzeitiger Mitrotation der Skapula (Kapsel gibt nicht nach)
- Beim Versuch, passiv weiter zu abduzieren rotiert Skapula und Patient weicht über Wirbelsäule aus.

**Ätiologie:**

Idiopathisch (häufig Frauen zwischen 40 und 55 Jahren)
Sekundär bei schmerzhaften Schultererkrankungen, posttraumatisch oder postoperativ

**Pathogenese:**

Nicht geklärt.

**Spontanverlauf** (in 4 Phasen über 6 Monate bis 4 Jahre):

| | |
|---|---|
| I | Schmerz, keine Bewegungseinschränkung (häufig verkannt) |
| II | Zunehmende Bewegungseinschränkung (Kapselmuster) |
| III | Schmerz geht zurück, Bewegungseinschränkung stark (deutliche Einschränkung im Alltag insbesondere bei Körperpflege) |
| IV | Bewegungsfähigkeit kehrt zurück (Auftauen) |

**Therapie:**

1. Aufklärung, Schmerzbehandlung, Krankengymnastik
2. Intraartikuläre Corticoide oder orale Corticoidgabe („Cortisonschema“)
3. Narkosemobilisation
4. Arthroskopische Arthrolyse = Operative Durchtrennung der Gelenkkapsel

A) Anatomie

B) Diagnostik

1. Anamnese
2. Klinischer Befund
3. Bildgebung

C) Spezielle Krankheitsbilder

1. Degenerative Sehnenerkrankungen:
   Rotatorenmanschettenruptur
   Pathologien der langen Bizepssehne
2. Subacromiales Impingement
3. Omarthrose
4. AC-Gelenk: Arthrose
   Distorsion
5. Instabilität: akut
   chronisch
6. Adhäsive Kapsulitis / Frozen shoulder („Schultersteife“)
7. **Tendinosis calcarea („Kalkschulter“)**

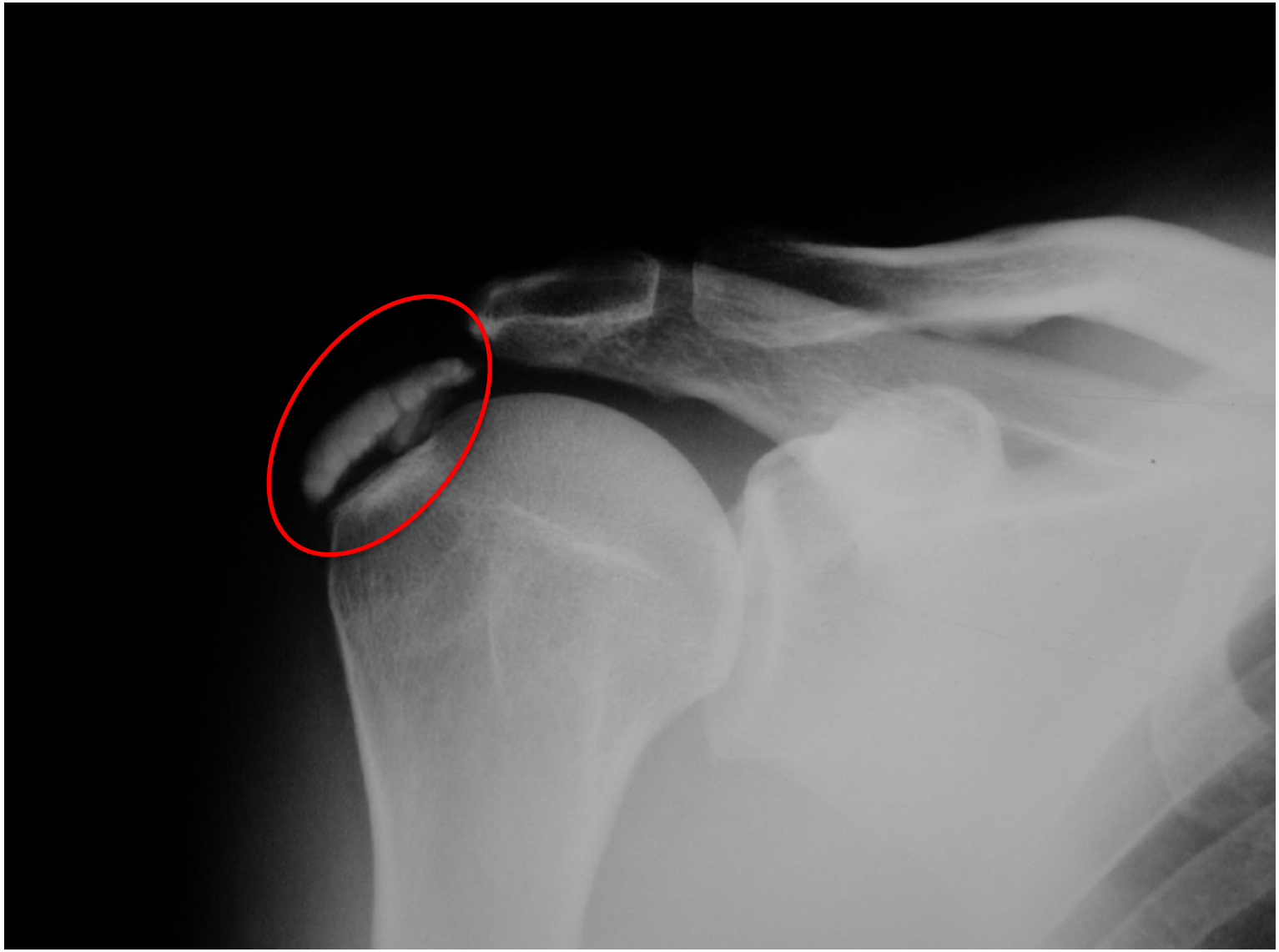

# Pathogenese

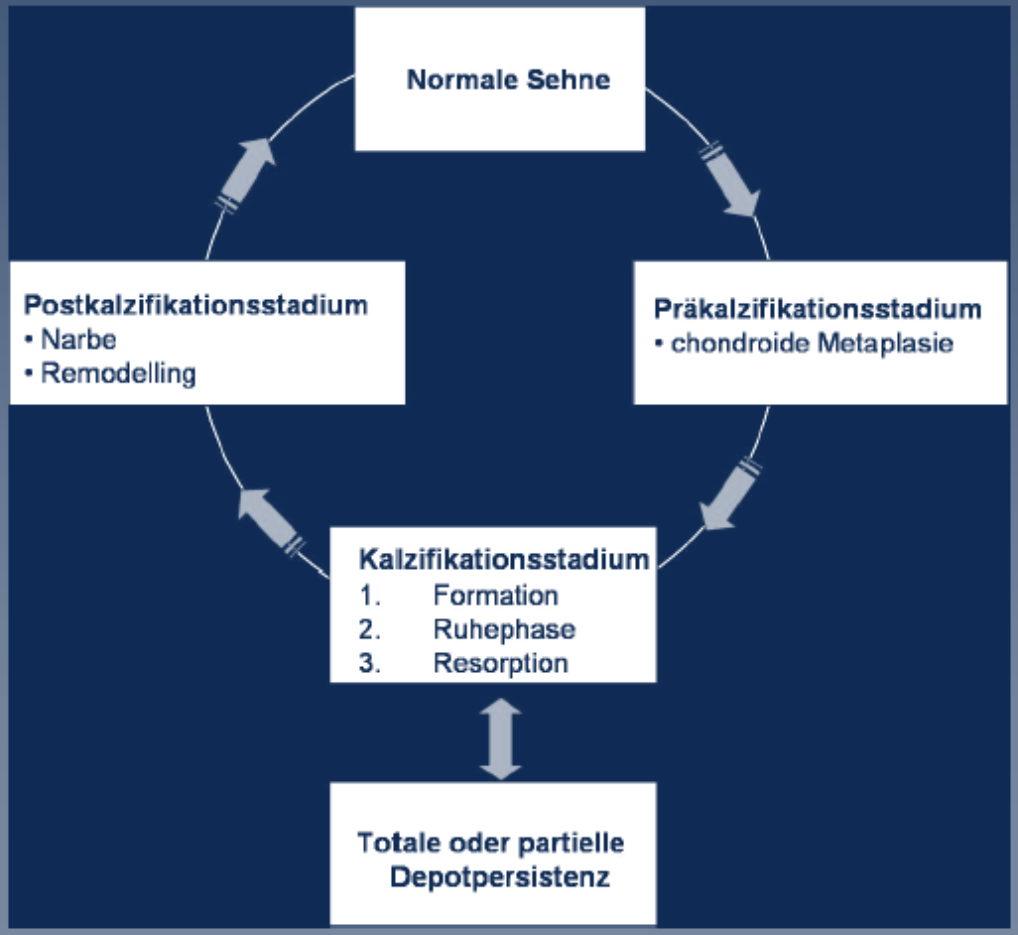

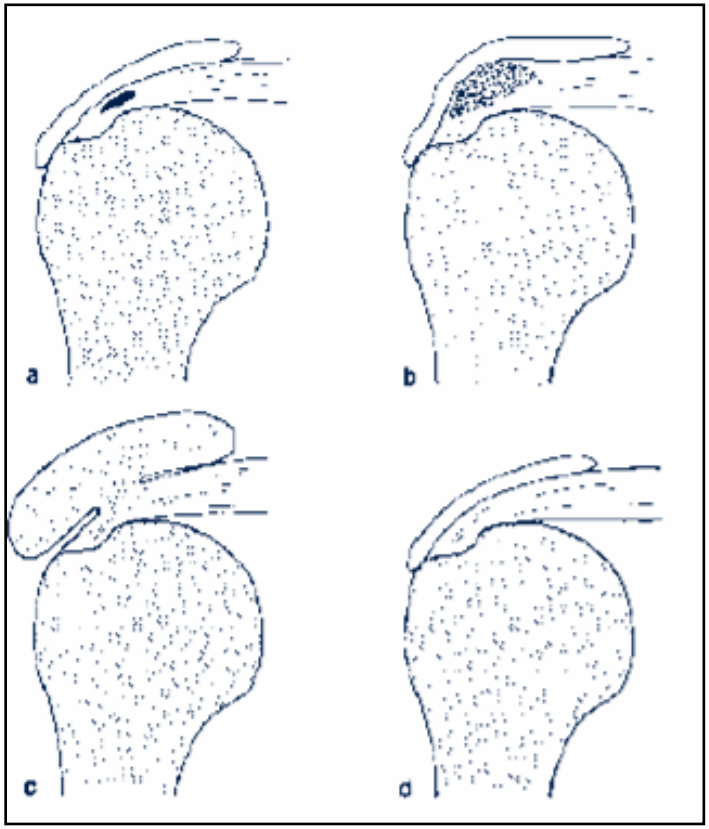


Metaplasie

Depotformation

Ruhephase (a)

Resorption (b)
- akute Entzündung
- hochschmerzhaft
- Durchbruch in Bursa (c)
- akute Bursitis

Mechanische Irritation (großes Depot)
- chronischer Schmerz

Vollständige Auflösung

Restdepot

# Tendinosis calcarea

- Ätiologie unbekannt
- Prävalenz bei asymptomatischen Schultern 2 – 20 %
- Prävalenz bei symptomatischen Schultern 7 – 54 %
- w > m
- Altersgipfel 30. - 50. Lebensjahr
- SSP >> ISP > SSC

# Klassifikation nach Gärtner

I

röntgendicht, scharfrandig begrenzt

II

III

röntgentransparent, unscharf begrenzt

*Lorbach et al. Knee Surg Sports Traumatol Arthrosc 2008*

# Klassifikation nach Bosworth

I

klein (Ø < 0,5 cm)

II

mittelgroß (Ø 0,5-1,5 cm)

III

groß (Ø > 1,5 cm)

*Lorbach et al. Knee Surg Sports Traumatol Arthrosc 2008*

# Therapie

## Konservativ

Antiphlogistika

Infiltrationen (s.a.)

Physiotherapie

ESWT

Needling

## Operativ

Arthroskop. Kalkdepotentfernung

Arthroskop. subakrom. Dekompression

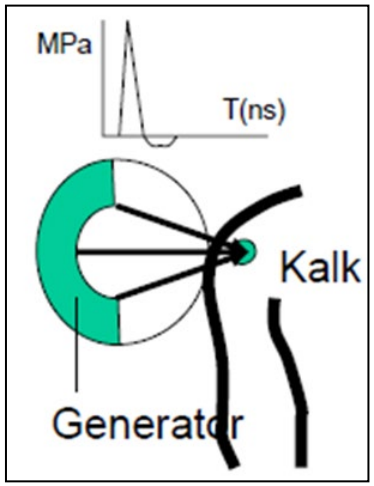


ESWT

Arthroskopie

Needling

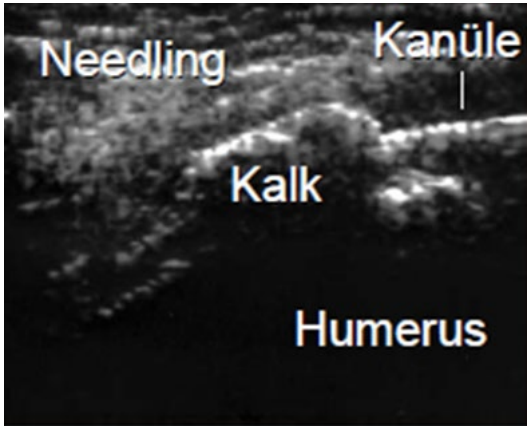


Konservativ

# Literaturquellen


- Fritz U. Niethard, Joachim Pfeil: „Duale Reihe Orthopädie“, Thieme Verlag
- Klaus Buckup: „Klinische Tests an Knochen, Gelenken und Muskeln“, Thieme Verlag
- Deutsche Vereinigung für Schulter- und Ellenbogenchirurgie (DVSE) e. V.: „Untersuchungstechniken des Schultergelenks“, Obere Extremität, Band 7 · Supplement 1 · Juni 2012