Arthroskopie 2022 · 35:109–117
https://doi.org/10.1007/s00142-022-00515-9
Angenommen: 14. Januar 2022
Online publiziert: 9. Februar 2022
© The Author(s), under exclusive licence to Springer Medizin Verlag GmbH, ein Teil von Springer Nature 2022

Osteochondrosis dissecans am Kniegelenk beim Sportler

Relevanz und stadiengerechte Therapie

Matthias Brockmeyer[1] · Christian Nührenbörger[2] · Romain Seil[3] · Henning Madry[1,4]

[1] Klinik für Orthopädie und Orthopädische Chirurgie, UKS – Universitätsklinikum des Saarlandes, Homburg, Deutschland

[2] Service de Médecine du Sport et de Prévention, Centre d'Orthopédie et de Médecine du Sport, Centre Hospitalier de Luxembourg, Luxembourg, Luxemburg

[3] Service de Chirurgie Orthopédique, Centre d'Orthopédie et de Médecine du Sport, Centre Hospitalier de Luxembourg, Luxembourg, Luxemburg

[4] Lehrstuhl für Experimentelle Orthopädie und Arthroseforschung, Zentrum für Experimentelle Orthopädie, UKS – Universitätsklinikum des Saarlandes, Universität des Saarlandes, Homburg, Deutschland

Zusammenfassung

Die Behandlung einer Osteochondrosis dissecans (OD) des Kniegelenks stellt im klinischen Alltag nicht selten eine Herausforderung dar. Dies trifft insbesondere auf sportlich aktive Patienten, Breitensportler und auch Leistungssportler zu, da die mit der Therapie der OD einhergehenden langen Ausfallzeiten der gesteigerten Erwartungshaltung junger Sportler häufig nicht gerecht werden. Die Behandlung der OD erfolgt in der Regel stadiengerecht. Dies erfordert ein zeitlich angepasstes, individuelles Behandlungskonzept. Trotz der bestehenden Richtlinien wird die Entscheidung zur operativen oder konservativen Therapie durch die nicht selten eingeschränkte diagnostische Aussagefähigkeit der bildgebenden Verfahren erschwert. Die wissenschaftliche Datenlage zur Sportfähigkeit von Patienten mit stattgehabter OD sowie zum Einfluss der sportlichen Belastung auf das Kurz- und Langzeitergebnis nach behandelter OD ist gering und erfordert weitere klinische Studien.

Schlüsselwörter
Sportverletzung · Anterograde Anbohrung · Retrograde Anbohrung · Fragmentrefixation · Gonarthrose

In diesem Beitrag

- **Pathogenese und Ätiologie**
- **Epidemiologie**
- **Diagnostik**
- **Stadieneinteilung**
- **Konservative Therapie**
  Stadium I: Belastungsreduktion, Sportkarenz
- **Operative Therapie**
  Stadium II: anterograde oder retrograde Anbohrung des OD-Herds • Stadium III_D und IV_D: offene Refixation des Dissekats mittels Schraube oder resorbierbaren Pins • Stadium $III_{D/M}$ und $IV_{D/M}$: Entfernung des Dissekats und defektadaptierte rekonstruktive Knorpelchirurgie
- **Sportfähigkeit**

QR-Code scannen & Beitrag online lesen

Die Osteochondrosis dissecans (OD) des Kniegelenks ist eine idiopathische Erkrankung, bei der die Vitalität des subchondralen Knochens fokal beeinträchtigt ist und damit pathologischen Einfluss auf den darüberliegenden Knorpel nimmt. Es kann zu einer Sequestrierung des subchondralen Knochens ohne oder mit Einbeziehung des darüberliegenden Knorpels und Instabilität des Fragments kommen [19].

Eine OD kann bei Sportlern unter intensiver und häufiger sportlicher Aktivität, die das Kniegelenk belastet, symptomatisch werden und einer entsprechenden Therapie bedürfen. Im Gegensatz dazu würde die OD bei diesen Patienten ohne eine höhergradige Belastung in manchen Fällen vermutlich nicht zu Symptomen führen. Der Einfluss der sportlichen Belastung auf die Entstehung und den Verlauf der OD-Erkrankung ist nicht hinreichend geklärt. So könnte diese unbehandelt zu einem beschleunigten und fortschreitenden Krankheitsverlauf führen. Eine mikrotraumatische Genese, insbesondere bei Sportlern mit einer hohen Kniegelenkbelastung erscheint naheliegend, konnte aber bisher wissenschaftlich nicht hinreichend belegt werden. Durch die zunehmende Teilnahme am Leistungssport zeigt sich im Kindes- und Jugendalter eine steigende Inzidenz der OD [5].

In diesem Zusammenhang sind die sportartspezifischen Kräfte zu berücksichtigen, die während der Sportausübung auf das Kniegelenk wirken sowie das Grö-

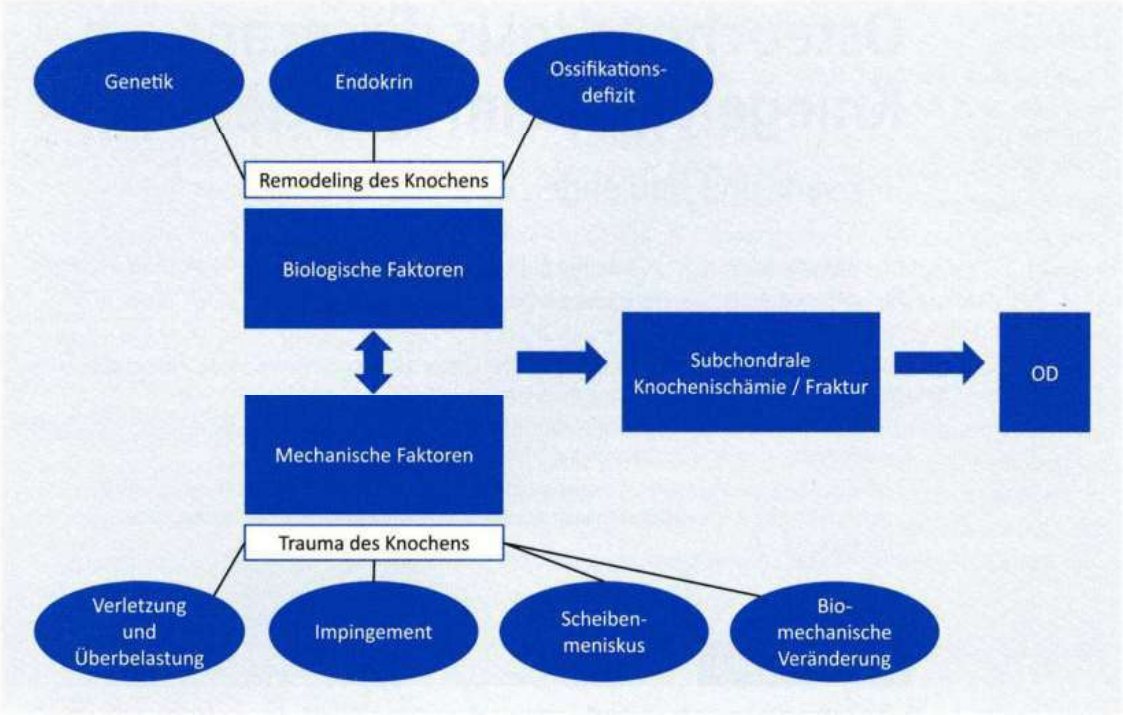

Abb. 1 ◄ Biologische und mechanische Einflussfaktoren für die Entstehung einer Osteochondrosis dissecans (OD). (Mod. nach [2])

ßenausmaß, das Erkrankungsstadium und die genaue Lokalisation. Hier sind insbesondere diejenigen Sportarten zu nennen, die zu einer hohen Krafteinleitung mit maximalen Belastungsspitzen im Bereich des tibiofemoralen und patellofemoralen Gelenks führen (High-impact-Sportarten, Sprungsportarten).

Im Langzeitverlauf findet sich eine hohe Inzidenzrate an Arthrose für Patienten, bei denen eine isolierte Exzision des Dissekats oder eine konservative Therapie bei stabilen OD-Läsionen erfolgte [28, 29]. Dies unterstreicht die Wichtigkeit einer adäquaten und stadiengerechten Therapie sowie die Bedeutung des Erhalts bzw. einer Rekonstruktion der erkrankten osteochondralen Einheit.

Pathogenese und Ätiologie

Im ersten pathogenetischen Stadium kommt es im Bereich der Läsion zu einer intraossären subchondralen Osteopenie, welche mittels Magnetresonanztomographie (MRT) zu detektieren ist. Im zweiten Stadium zeigt sich ein intraossäres Ödem des subchondralen Knochens, welches vermutlich Ausdruck einer Mikrofraktur der subchondralen Knochentrabekel ist. Das dritte Stadium zeichnet sich durch einen Sklerosesaum aus, welcher die OD-Läsion vom angrenzenden gesunden Knochen demarkiert. Dieser Sklerosesaum ist nativröntgenologisch sichtbar. Magnetresonanztomographisch erscheint der Knorpel zu diesem Zeitpunkt der Erkrankung häufig noch intakt. Im pathogenetisch letzten, vierten Stadium kommt es am ehesten durch mechanische Belastung der Läsion zu einer Reaktion des Knochens am Übergang zum osteonekrotischen Areal. Daraus resultiert ein Verlust an mechanischer Stabilität des Knochens, welcher einen sekundären Schaden des darüberliegenden Knorpels bewirkt, sodass es zu einer Separation und im weiteren Verlauf einer Ablösung des osteochondralen Fragments kommt [10].

» Es wird eine multifaktorielle Genese der Osteochondrosis dissecans vermutet

Die Ätiologie der OD ist jedoch bis heute nicht hinreichend geklärt. Verschiedene Einflussfaktoren werden in diesem Zusammenhang diskutiert und eine multifaktorielle Genese der Erkrankung vermutet ([2]; ◘ **Abb. 1**).

Epidemiologie

Die Inzidenz beträgt 15–29 pro 100.000, wobei hauptsächlich junge Menschen an einer OD erkranken. Männer sind annähernd viermal häufiger von einer OD im Bereich des Kniegelenks betroffen als Frauen [10, 22, 23]. Besonders häufig tritt die juvenile Form zwischen dem 10. und 20. Lebensjahr auf [26]. Mit ca. 3 von 4 Fällen ist das Kniegelenk am häufigsten von einer OD betroffen. In rund der Hälfte der Fälle, die das Kniegelenk betreffen, tritt sie im lateralen Aspekt, also dem der Fossa intercondylaris zugewandten Bereich, der medialen Femurkondyle, auf [18].

Diagnostik

Die betroffenen Patienten geben gerade in den frühen Stadien schlecht lokalisierbare belastungsabhängige Schmerzen des Kniegelenks an, wobei die klinische Symptomatik relativ unspezifisch ist. Sie können in fortgeschrittenen OD-Stadien über mechanische Blockadeerscheinungen, Krepitationsphänomene oder Gelenkschwellungen klagen. Bei Kindern lässt sich relativ häufig ein lokaler Druckschmerz über dem entsprechenden Kondylenbereich auslösen, insbesondere bei endgradiger Beugung. Bei patellarer OD ist die femoropatellare Untersuchung mit Andruck- und Verschiebeschmerzen positiv. Die klinische Untersuchung sollte eine Analyse der Beinachse umfassen.

Umso mehr Bedeutung kommt den bildgebenden Verfahren zu (◘ **Abb. 2**).

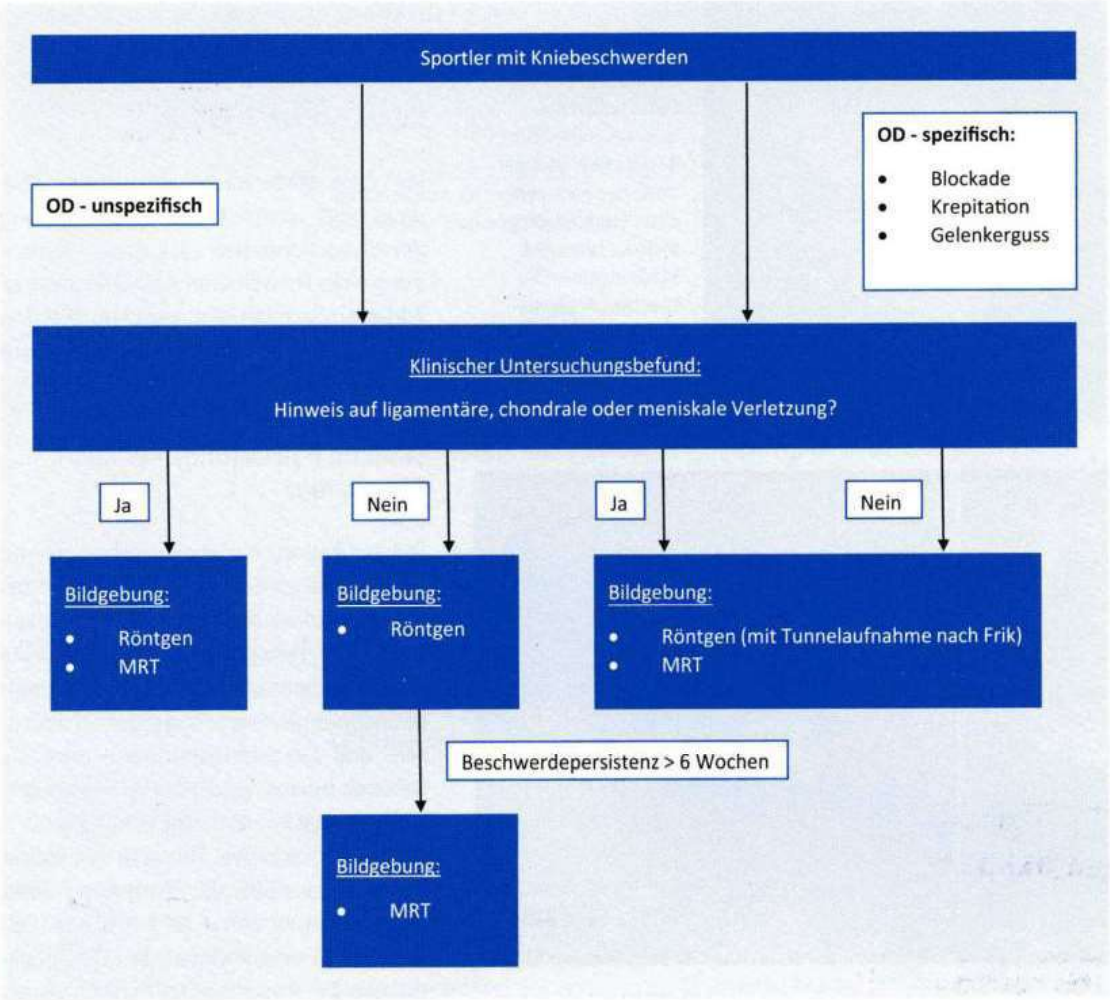

Abb. 2 ◄ Diagnostikalgorithmus beim Sportler mit Kniebeschwerden

Die frühzeitige Diagnostik ist ausschlaggebend für eine erfolgreiche Therapie. Als Standarddiagnostik ist das konventionelle Röntgenbild des Kniegelenks in 2 Ebenen sowie eine Patella-tangential-Aufnahme zu nennen. Sie dient zur genaueren Stadieneinteilung und hilft zu entscheiden, ob der OD-Herd nativröntgenologisch zu detektieren ist (◘ **Abb. 3**). Bei Verdacht auf eine OD sollten zusätzlich die Tunnelaufnahme nach Frik oder eine 45°-Belastungsaufnahme nach Rosenberg erfolgen. Darüber hinaus sollte eine Ganzbeinstandaufnahme durchgeführt werden, um die Beinachse zu bestimmen. Da ein erheblicher Anteil der OD in der Röntgenuntersuchung unentdeckt bleibt [15], empfiehlt sich eine weiterführende Diagnostik mittels MRT (◘ **Abb. 4**). Unter Verwendung von intravenösem Kontrastmittel kann die Vitalität des subchondralen Knochens und des Dissekats erfasst sowie der darüberliegende Knorpel und die Stabilität des Dissekats beurteilt werden [27]. Folgende Zeichen in der MRT weisen auf eine Instabilität des Fragments hin:

1. eine signalreiche Linie am Übergangsbereich zwischen dem Fragment und dem angrenzenden Knochen in T2-gewichteten Sequenzen,
2. flüssigkeitsgefüllte Zysten unter der osteochondralen Läsion,
3. eine signalreiche Linie, die sich durch den darüberliegenden Knorpel zieht,
4. ein fokaler, mit Gelenkflüssigkeit gefüllter Defekt, der eine vollständige Fragmentablösung anzeigt [16].

Der häufigste MRT-Befund bei einer adulten OD ist eine signalreiche, subfragmentäre Linie. Treffen alle vorgenannten Zeichen in der MRT zu, besteht für eine adulte OD eine Sensitivität und Spezifität von 100 %, für eine juvenile OD jedoch nur eine Spezifität von 11 % bei einer Sensitivität von 100 %. Daher wurden für die Beurteilung einer Fragmentinstabilität einer juvenilen OD zusätzliche, sekundäre Kriterien ergänzt:

1. eine signalreiche, subfragmentäre Linie in den T2-gewichteten Sequenzen zeigt bei einer juvenilen OD nur dann eine Instabilität an, wenn es die gleiche Signalintensität aufweist wie die Gelenkflüssigkeit,
2. eine zweite äußere Linie in den T2-gewichteten Sequenzen mit geringer Signalintensität,
3. mehrere Unterbrechungen der subchondralen Knochenplatte in den T2-gewichteten Sequenzen.

Mit Hilfe dieser sekundären MRT-Kriterien kann auch für die Beurteilung der Instabilität einer juvenilen OD eine Sensitivität und Spezifität von 100 % erreicht werden. Zysten in der Umgebung einer juvenilen OD sind nur dann hinweisgebend auf eine Instabilität, wenn es sich um mehrere Zysten handelt oder die Zyste > 5 mm ist [16]. Die intraartikuläre Gabe von Kontrastmittel im

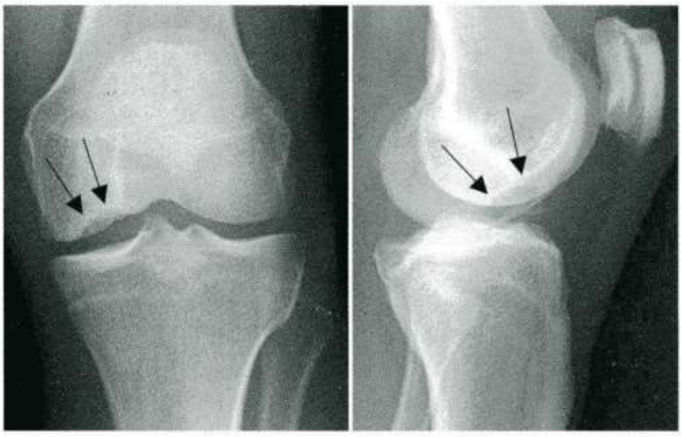

Abb. 3 ◄ Präoperative Röntgenbilder eines linken Kniegelenks von einem 41-jährigen Sportler im a.-p.- sowie seitlichen Strahlengang: fortgeschrittenes Stadium einer Osteochondrosis dissecans (OD) Stadium IV_D. *Pfeile* Dissekatbett mit Sklerosesaum

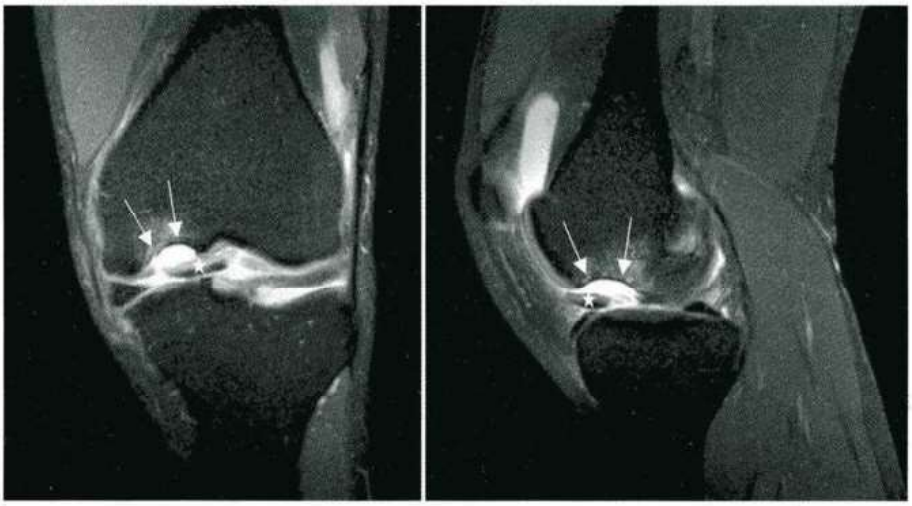

Abb. 4 ▲ Koronare und sagittale Sequenzen (Protonendichte-gewichtete [PDw] Turbo-Spin-Echo [TSE] SPAIR) in der Magnetresonanztomographie (MRT) eines linken Kniegelenks von einem 41-jährigen Sportler (selber Patient wie in ◘ **Abb. 3**): fortgeschrittene Osteochondrosis dissecans (OD) Stadium IV_D. *Pfeile* Dissekatbett, *Stern* freies Dissekat mit einer Größe von 1,4 × 1 × 0,6 cm

Rahmen einer Arthro-MRT-Untersuchung erhöht die diagnostische Genauigkeit.

» Die frühzeitige Diagnostik ist ausschlaggebend für eine erfolgreiche Therapie

Die CT gibt wertvolle Erkenntnisse über den Sklerosesaum, die räumliche Ausdehnung des knöchernen Defektes sowie das osteochondrale Fragment. Außerdem kann postoperativ hiermit die knöcherne Einheilung eines refixierten Fragments kontrolliert werden. Der Gelenkknorpel ist im Rahmen einer CT-Untersuchung durch intraartikuläre Applikation von Kontrastmittel sehr gut indirekt visualisierbar (Arthro-CT), und die Integrität der Knorpelkappe einer OD kann beurteilt werden.

Stadieneinteilung

Die Stadieneinteilung der OD erfolgt nach Berndt und Harty [4] bzw. in Anlehnung an die Modifikation von Bruns ([7, 8, 22]; s. ◘ **Tab. 1**). Darüber hinaus existiert eine arthroskopische Einteilung der OD von der International Cartilage Regeneration & Joint Preservation Society (ICRS; [6]). Die US-amerikanische Arbeitsgruppe „The Research in Osteochondritis of the Knee (ROCK) Group" stellte eine neue arthroskopische Klassifikation der OD vor. Diese unterteilt 6 verschiedene Typen, 3 mobile und 3 immobile Typen. Hierfür wurden einprägsame Namen (wie z. B. „trap door", Falltür) mit einem korrespondierenden Diagramm, eine kurze Beschreibung, eine schematische Darstellung des arthroskopischen Erscheinungsbilds und ein arthroskopisches Foto der Läsion verwendet. Für diese Klassifikation stellten Carey et al. [11] eine hohe Inter- und Intra-Untersucher-Reliabilität fest.

Konservative Therapie

Die Ziele einer stadienabhängigen Therapie sind einerseits die Revitalisierung der osteochondralen Läsion und Vermeidung eines Fortschreitens mit Dissekatausbildung sowie bei vorliegendem Dissekat die Rekonstruktion der Gelenkkongruenz und Arthroseprävention.

Stadium I: Belastungsreduktion, Sportkarenz

Die Indikation zur konservativen Therapie besteht im Erkrankungsstadium I bei einem stabilen Fragment. Bei der Einleitung einer konservativen Therapie sollte die laborchemische Kontrolle der Vitamin D- und Kalzium-Werte sowie der Schilddrüsen- und Geschlechtshormone erfolgen. Darüber hinaus wird eine MRT-Verlaufskontrolle nach 3 Monaten empfohlen.

Die konservative Therapie beinhaltet bei Beschwerden die Entlastung über einen Zeitraum von 4 bis 6 Wochen. Optional kann eine entlastende Kniegelenkorthese bei bestehenden Fehlstellungen zur Anwendung kommen. Darüber hinaus wird eine Sportkarenz – in Bezug auf kniegelenksbelastende Aktivitäten – von mindestens 12 Wochen empfohlen. Im Stadium I ohne Beschwerden (Zufallsbefund) erfolgt in der Regel nur eine Sportreduktion. Nach Ablauf der belastungsreduzierten Phase kann dann bei Beschwerdefreiheit und MRT-Zeichen der Heilung eine stufenförmige Aufbelastung mit begleitender physiotherapeutischer Übungsbehandlung erfolgen. Höhergradige kniebelastende Aktivitäten wie Springen oder High-impact-Sportarten sollten für weitere 2 bis 3 Monate vermieden werden [10].

Die Heilungsraten nach konservativer Therapie rangieren nach einem aktuellen Review von Bruns et al. zwischen 50 % und 94 % [10]. Wall et al. [31] berichten über Erfolgsraten von etwa zwei Drittel der Fälle abhängig von der Defektgröße. Um die Wahrscheinlichkeit der Ausheilung kleiner und stabiler OD-Herde unter konservativer Therapie bei Kindern und Jugendlichen abschätzen zu können, entwickelten sie

Tab. 1 Einteilung der Osteochondrosis dissecans (OD). *A* subchondraler Knochen mit avitalem oder vitalem Knochen, *B* subchondrale Sklerosierung, *C* Gelenkknorpel, *D* Dissekat, *M* mehrere Dissekatteile. (Mod. nach [6–8, 22], Zeichnungen aus Abb. 3.2a–c „Schematische Darstellung der pathogenetischen Stadien der Osteochondrosis dissecans" [9] © Enke in MVS Medizinverlage Stuttgart, 1996, mit freundlicher Genehmigung Georg-Thieme-Verlag Stuttgart, alle Rechte vorbehalten)

Stadium mod. nach Bruns	Röntgen- und MRT-Befund	Makroskopischer Befund	Korrespondierendes ICRS-Stadium (arthroskopisch)
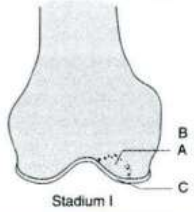	Subchondrale Osteonekrose, ggf. Osteolyse oder Knochenmarködem	Intakter Knorpel	0
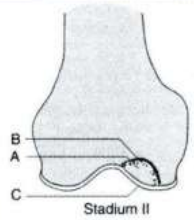	Verdichtung des subchondralen Knochens, Sklerosesaum identifizierbar	Intakter Knorpel, Dissekat, zirkulär demarkiert, mechanisch evtl. eindrückbar	I + II (stabiles Fragment)
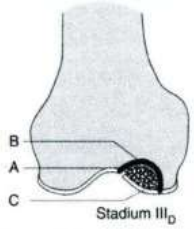	Dissekat in situ, Demarkierungszone um Dissekat mit Knorpelerweichung bzw. -ausdünnung, ggf. Flüssigkeitssaum unter Dissekat	Dissekat in situ, Instabilität des Dissekats, ggf. Synovialitis	III („dead in situ")
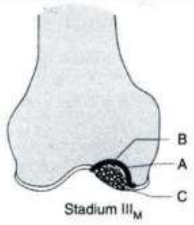	Mehrere Dissekatteile in situ, Demarkierungszone um Dissekat mit Knorpelerweichung bzw. -ausdünnung; Erguss, Synovialitis	Fragmentiertes Dissekat in situ, partielle Diskontinuität des Dissekats, ggf. Synovialitis, erweichter und ausgedünnter Knorpel	
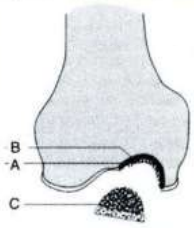	Dissekatbett leer, Dissekat frei flottierend	Dissekatbett leer, Dissekat frei, Knorpelrand ausgefranst, Synovialitis	IV
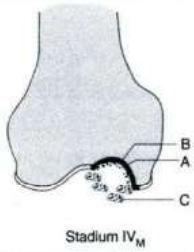	Mehrere Dissekatteile bei leerem Dissekatbett	Dissekatbett leer, Dissekat frei, Knorpelrand ausgefranst teilweise Knorpelteile am Defektrand; Synovialitis	

ICRS International Cartilage Regeneration & Joint Preservation Society
ICRS-Stadien I–IVA: Defekt mit einer Tiefe < 10mm, I–IVB: Defekt mit einer Tiefe > 10mm

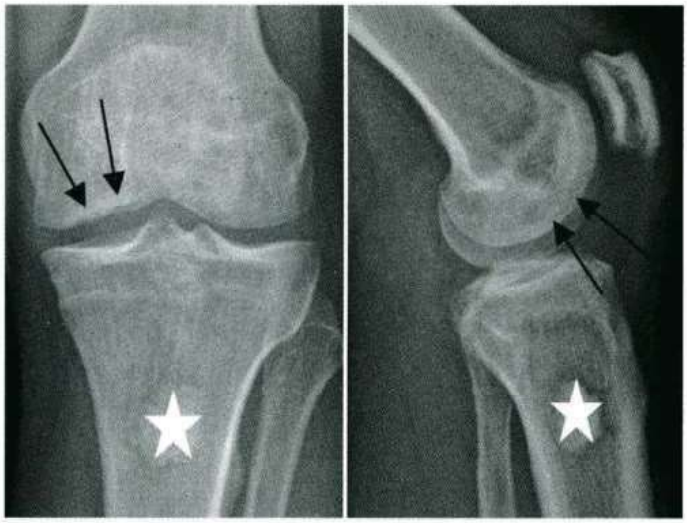

Abb. 5 ▲ Röntgenaufnahmen eines linken Kniegelenks von einem 41-jährigen Sportler im a.-p.- sowie seitlichen Strahlengang 6 Monate postoperativ. Im Vergleich zu den präoperativen Aufnahmen (◘ **Abb. 3**) zeigt sich eine gute knöcherne Defektauffüllung mit autologer Spongiosa von der ipsilateralen proximalen Tibia (*Pfeile* Defektauffüllung, *Stern* Spongiosaentnahmestelle aufgefüllt mit Knochenersatzmaterial)

ein Nomogramm, welches auf der Größe (Länge und Breite) der OD in Relation zur Kniegelenkgröße und den Symptomen der Patienten basiert.

Als Prognosefaktoren für eine erfolgreiche konservative Therapie gelten: offene Wachstumsfugen, Defektlokalisation (loco typico), Stabilität des Dissekats und intakter Knorpel [18]. Als negative Prognosefaktoren werden Symptome wie Schwellneigung oder Blockadeerscheinungen und ein perifokaler Sklerosesaum beschrieben [25, 31]. Insbesondere Kinder und Jugendliche mit offenen Wachstumsfugen und frühem Erkrankungsstadium zeigen gute Ergebnisse unter einer konservativen Therapie [18].

Operative Therapie

Folgende allgemeingültige Indikationen zur operativen Therapie einer OD existieren:

- instabile Läsionen mit einem bereits in der Bildgebung sichtbaren freien Gelenkkörper,
- Ablösung des Fragments während einer Beobachtungsphase oder konservativer Therapie bei Kindern und Jugendlichen mit einem voraussichtlichen Wachstumsfugenschluss innerhalb der nächsten 6 bis 12 Monate,
- frustrane konservative Therapie einer symptomatischen OD bei Kindern und Jugendlichen mit offenen Wachstumsfugen,
- nachweisliche fehlende Einheilung des Fragments [10, 14].

Die Wiederherstellung der Gelenkkongruenz hat oberste Priorität, um schwerwiegende Langzeitschäden durch den osteochondralen Defekt für das Gelenk zu minimieren [22].

Stadium II: anterograde oder retrograde Anbohrung des OD-Herds

Im Erkrankungsstadium II kommt abhängig vom Zustand des Knorpels ein anterogrades oder retrogrades Anbohren des OD-Herds in Frage. Das Ziel dieser Verfahren ist die Durchbrechung der subchondralen Sklerose bzw. die Verbesserung der Blutzufuhr im Bereich des subchondralen Nekroseareals [10]. Zeigt sich der Knorpel intakt, empfiehlt sich eine retrograde Anbohrung. Die Literatur zeigt mit bis zu 98 % hohe Erfolgsraten dieser Technik [1, 13]. Da die Erfolgsrate vom Alter abhängig zu sein scheint, wird dieses Verfahren gerade für Kinder und Jugendliche favorisiert [10, 14].

Stadium III_D und IV_D: offene Refixation des Dissekats mittels Schraube oder resorbierbaren Pins

Die Indikation zur Refixation des Dissekats bei Instabilität oder bei freiem Dissekat sollte relativ großzügig gestellt werden, insbesondere bei Kindern und Jugendlichen, die generell ein hohes Regenerationspozential aufweisen.

Zunächst ist die subchondrale Sklerosezone komplett mit einer Hochgeschwindigkeitsfräse zu entfernen. Anschließend wird das subchondrale Defektareal mit autologer Spongiosa (ipsilateraler Tibiakopf oder Beckenkamm) aufgefüllt und der subchondrale Knochen des Dissekats angefrischt. Aufgrund der natürlichen Schwellneigung des hyalinen Gelenkknorpels ist oftmals ein geringgradiges zirkuläres Verkleinern des knorpeligen Dissekatrands erforderlich. Anschließend wird das Dissekat in das Dissekatbett eingepasst und stabil im gesunden Knochen unterhalb der Spongiosaplastik refixiert. Hierfür können temporäre metallische Implantate wie Kortikalisschrauben oder bioresorbierbare Pins aus Polylaktid (PLA) verwendet werden. Für diese Operationstechnik werden in der Literatur Erfolgsraten zwischen 80 und 90 % beschrieben [20].

Stadium $III_{D/M}$ und $IV_{D/M}$: Entfernung des Dissekats und defektadaptierte rekonstruktive Knorpelchirurgie

Ein nicht mehr refixierbares Fragment (Avitalität, Fragmentierung, zu kleine Größe oder defekter Knochenanteil) führt zu einer Fragmententfernung. Im Bereich des Defektbetts erfolgt nach Entfernung des Sklerosearеals ein knorpelchirurgisches Verfahren abhängig von der Defektgröße und -tiefe im Bereich des subchondralen Knochens. Folgende Verfahren stehen hier zur Verfügung: autologe osteochondrale Transplantation (OCT), eine ein- oder auch zweizeitige matrixassoziierte autologe Chondrozytentransplantation (MACT) kombiniert mit einer autologen Spongiosaplastik. Für größere Defekte kommen in Ausnahmefällen ggf. eine Mosaikplastik oder ein Kondylentransfer in Frage. Ein markraumeröffnendes Verfahren, wie eine (augmentierte) Mikrofrakturierung, Pridie-Bohrung oder Abrasionsarthroplastik er-

scheint bei osteochondralen Defekten mit einer relevanten knöchernen Defektsituation nicht zielführend. Die Indikation zur Mosaikplastik sollte insbesondere bei Kindern und Jugendlichen aufgrund der noch offenen Wachstumsfugen absolut zurückhaltend gestellt werden.

» Entscheidend ist eine suffiziente und konsequente Therapie der subchondralen Sklerosezone

Nach einer suffizienten und konsequenten Resektion der Sklerosezone ist die Auffüllung des knöchernen Defektareals mittels autologer Spongiosaplastik erforderlich. Zur Adressierung des knorpeligen Defektes erfolgt die zusätzliche, ein- oder zweizeitige MACT, eine sog. Sandwich-Technik ([21]; ◘ **Abb. 5**). Die Ergebnisse für die Therapie einer OD mit MACT zeigen sich sehr gut [12, 24]. Andriolo et al. [3] konnten für diese Operationstechnik bei einer Läsionsgröße $\leq 4\,cm^2$ gute und stabile klinische Ergebnisse über 12 Jahre postoperativ mit einer Versagensrate von 13 % zeigen. Die Autoren beschreiben eine hohe Return-to-sport-Rate, jedoch wurde das mittlere „pre-injury level" zu keinem Nachuntersuchungszeitpunkt erreicht.

Als alternatives Verfahren kann die Auffüllung des osteochondralen Defekts mit einer autologen OCT oder Mosaikplastik erfolgen. Eine autologe OCT ist auf eine Defektgröße von 1–3 cm^2 limitiert. Hierbei ist neben einer festen Verankerung der Zylinder auf eine Kongruenz und eine gleiche Dicke der knorpeligen Zylinderoberfläche mit der angrenzenden Knorpeloberfläche zu achten. Gudas et al. [17] konnten die Überlegenheit der Mosaikplastik über der Mikrofrakturierung bei jungen Sportlern sowohl im mittelfristigen als auch im langfristigen postoperativen Verlauf zeigen.

Des Weiteren sind gerade bei Sportlern begleitende ligamentäre Instabilitäten und Meniskusschäden mit zu behandeln und bei einer adulten OD mit Malalignment ggf. auch Beinachsenkorrekturen durchzuführen [5].

Sportfähigkeit

Bei Sportlern ist eine stadiengerechte Therapie notwendig, um eine Wiederaufnahme der sportlichen Aktivitäten zu gewährleisten. Die Sporttauglichkeit sowohl für den Schul-, Breiten- und Leistungssport ist abhängig von den Beschwerden, dem Stadium und dem Ausheilungszustand, wobei die wissenschaftliche Datenlage zum Einfluss der sportlichen Belastungen auf die Kurz- und Langzeitergebnisse nach therapierter OD des Kniegelenks gering ist und weitere klinische Studien erfordert.

Bei akuten Beschwerden und verordneter Teilbelastung besteht keine Sporttauglichkeit. Sportliche Belastungen sind erst bei stabiler MRT-kontrollierter Ausheilung und Beschwerdefreiheit erlaubt. Im Rahmen der Rehabilitation sind nach 4 bis 6 Monaten meist Schwimmen und Radfahren möglich, jedoch keine Lauf- und Sprungbelastungen [30].

Die vollständige Sportfähigkeit ist bei konservativer Therapie für Sportarten mit Richtungswechseln („stop-and go") sowie Sprung- und Landebelastungen häufig erst bei belastungsfähiger Ausheilung nach 10 bis 18 Monaten gegeben [5].

Die uneingeschränkte sportliche Belastbarkeit ist bei operativer Therapie insbesondere mit knorpelrekonstruktiven Maßnahmen entsprechend dem individuellen Heilungsverlauf meist frühestens erst nach einem Jahr gegeben, wobei das vorherige Niveau nicht immer erreicht werden kann. Die Wiederaufnahme der sportlichen Belastungen und besonders auch des Wettkampfsports ist dabei nicht nur abhängig von einer regelrechten knöchernen Ausheilung, sondern auch von einem guten und suffizienten muskulären Status [5, 30].

Fazit für die Praxis

- **Eine Osteochondrosis dissecans des Kniegelenks betrifft häufig sportlich aktive Patienten und sollten einer stadiengerechten Therapie zugeführt werden.**
- **Die Behandlungsoptionen der OD des Kniegelenks bei Sportlern unterscheiden sich dabei nicht grundlegend von der Therapie bei Nichtsportlern.**
- **Die wissenschaftliche Datenlage zum Einfluss der sportlichen Belastungen auf die Ergebnisse nach behandelter OD des Kniegelenks ist gering und bedarf weiterer klinischer Studien.**

Korrespondenzadresse

Dr. med. Matthias Brockmeyer
Klinik für Orthopädie und Orthopädische Chirurgie, UKS – Universitätsklinikum des Saarlandes
Kirrberger Straße, Gebäude 37, 66421 Homburg, Deutschland
matthias.brockmeyer@uks.eu

Einhaltung ethischer Richtlinien

Interessenkonflikt. M. Brockmeyer, C. Nührenbörger, R. Seil und H. Madry geben an, dass kein Interessenkonflikt besteht.

Für diesen Beitrag wurden von den Autoren keine Studien an Menschen oder Tieren durchgeführt. Für die aufgeführten Studien gelten die jeweils dort angegebenen ethischen Richtlinien.

Literatur

1. Adachi N, Deie M, Nakamae A, Ishikawa M, Motoyama M, Ochi M (2009) Functional and radiographic outcome of stable juvenile osteochondritis dissecans of the knee treated with retroarticular drilling without bone grafting. Arthroscopy 25(2):145–152. https://doi.org/10.1016/j.arthro.2008.09.008
2. Andriolo L, Crawford DC, Reale D, Zaffagnini S, Candrian C, Cavicchioli A, Filardo G (2018) Osteochondritis dissecans of the knee. Etiology and pathogenetic mechanisms. A systematic review. Cartilage 11(3):273–290. https://doi.org/10.1177/1947603518786557
3. Andriolo L, Di Martino A, Altamura SA, Boffa A, Poggi A, Busacca M, Zaffagnini S, Filardo G (2021) Matrix-assisted chondrocyte transplantation with bone grafting for knee osteochondritis dissecans. Stable results at 12 years. Knee Surg Sports Traumatol Arthrosc 29(6):1830–1840. https://doi.org/10.1177/19476035198653081947603519865308
4. Berndt AL, Harty M (1959) Transchondral fractures (osteochondritis dissecans) of the talus. J Bone Joint Surg Am 41(6):988–1020. https://doi.org/10.2106/00004623-195941060-00002
5. Berrsche G, Schmitt H (2015) Osteochondrosis dissecans am Kniegelenk. Dtsch Z Sportmed 2015(10):275–282. https://doi.org/10.5960/dzsm.2015.198
6. Brittberg M, Winalski CS (2003) Evaluation of cartilage injuries and repair. J Bone Joint Surg Am 85:58–69. https://doi.org/10.2106/00004623-200300002-00008

7. Bruns J (1997) Osteochondrosis dissecans. Orthopade 26(6):573–584. https://doi.org/10.1007/pl00003414
8. Bruns J, Behrens P (1998) Osteochondrosis dissecans. Arthroskopie 11(4):166–176. https://doi.org/10.1007/s001420050034
9. Bruns J, Lüssenhop S, Lehmann L (1996) Osteochondrosis dissecans patellae – Ergebnisse der operativen Therapie. Z Orthop Unfall 134(1):7–10. https://doi.org/10.1055/s-2008-1037410
10. Bruns J, Werner M, Habermann C (2018) Osteochondritis dissecans. Etiology, pathology, and imaging with a special focus on the knee joint. Cartilage 9(4):346–362. https://doi.org/10.1177/1947603517715736
11. Carey JL, Wall EJ, Grimm NL, Ganley TJ, Edmonds EW, Anderson AF, Polousky J, Murnaghan ML, Nissen CW, Weiss J, Lyon RM, Chambers HG (2016) Novel arthroscopic classification of osteochondritis dissecans of the knee. A multicenter reliability study. Am J Sports Med 44(7):1694–1698. https://doi.org/10.1177/0363546516637175
12. Cole BJ, DeBerardino T, Brewster R, Farr J, Levine DW, Nissen C, Roaf P, Zaslav K (2012) Outcomes of autologous chondrocyte implantation in study of the treatment of articular repair (STAR) patients with osteochondritis dissecans. Am J Sports Med 40(9):2015–2022. https://doi.org/10.1177/0363546512453292
13. Donaldson LD, Wojtys EM (2008) Extraarticular drilling for stable osteochondritis dissecans in the skeletally immature knee. J Pediatr Orthop 28(8):831–835. https://doi.org/10.1097/bpo.0b013e31818ee248
14. Edmonds EW, Polousky J (2013) A review of knowledge in osteochondritis dissecans. 123 years of minimal evolution from König to the ROCK study group. Clin Orthop Relat Res 471(4):1118–1126. https://doi.org/10.1007/s11999-012-2290-y
15. Farmer JM, Martin DF, Boles CA, Curl WW (2001) Chondral and osteochondral injuries. Clin Sports Med 20(2):299–320. https://doi.org/10.1016/s0278-5919(05)70308-2
16. Gorbachova T, Melenevsky Y, Cohen M, Cerniglia BW (2018) Osteochondral lesions of the knee. Differentiating the most common entities at MRI. Radiographics 38(5):1478–1495. https://doi.org/10.1148/rg.2018180044
17. Gudas R, Gudaite A, Pocius A, Gudiene A, Cekanauskas E, Monastyreckiene E, Basevicius A (2012) Ten-year follow-up of a prospective, randomized clinical study of mosaic osteochondral autologous transplantation versus microfracture for the treatment of osteochondral defects in the knee joint of athletes. Am J Sports Med 40(11):2499–2508. https://doi.org/10.1177/0363546512458763
18. Hefti F, Beguiristain J, Krauspe R, Möller-Madsen B, Riccio V, Tschauner C, Wetzel R, Zeller R (1999) Osteochondritis dissecans. J Pediatr Orthop B 8(4):231–245. https://doi.org/10.1097/01202412-199910000-00001
19. Kocher MS, Tucker R, Ganley TJ, Flynn JM (2006) Management of osteochondritis dissecans of the knee. Am J Sports Med 34(7):1181–1191. https://doi.org/10.1177/0363546506290127
20. Kocher MS, Czarnecki JJ, Andersen JS, Micheli LJ (2007) Internal fixation of juvenile osteochondritis dissecans lesions of the knee. Am J Sports Med 35(5):712–718. https://doi.org/10.1177/0363546506296608
21. Minas T, Ogura T, Headrick J, Bryant T (2017) Autologous chondrocyte implantation "sandwich" technique compared with autologous bone grafting for deep osteochondral lesions in the knee. Am J Sports Med 46(2):322–332. https://doi.org/10.1177/0363546517738000
22. Niemeyer P, Langenbrunner S, Schmal H, Salzmann G, Südkamp NP (2012) Osteochondrosis dissecans und osteochondrale Verletzungen des Kniegelenks bei Kindern und Jugendlichen. Arthroskopie 25(4):243–251. https://doi.org/10.1007/s00142-011-0688-2
23. Pareek A, Sanders TL, Wu IT, Larson DR, Saris DBF, Krych AJ (2017) Incidence of symptomatic osteochondritis dissecans lesions of the knee. A population-based study in Olmsted County. Osteoarthritis Cartilage 25(10):1663–1671. https://doi.org/10.1016/j.joca.2017.07.005
24. Peterson L, Minas T, Brittberg M, Lindahl A (2003) Treatment of osteochondritis dissecans of the knee with autologous chondrocyte transplantation: results at two to ten years. J Bone Joint Surg Am 85:17–24. https://doi.org/10.2106/00004623-200300002-00003
25. Ramirez A, Abril JC, Chaparro M (2010) Juvenile osteochondritis dissecans of the knee. Perifocal sclerotic rim as a prognostic factor of healing. J Pediatr Orthop 30(2):180–185. https://doi.org/10.1097/bpo.0b013e3181cfcd2e
26. Robertson W, Kelly BT, Green DW (2003) Osteochondritis dissecans of the knee in children. Curr Opin Pediatr 15(1):38–44. https://doi.org/10.1097/00008480-200302000-00007
27. Samora WP, Chevillet J, Adler B, Young GS, Klingele KE (2012) Juvenile osteochondritis dissecans of the knee. J Pediatr Orthop 32(1):1–4. https://doi.org/10.1097/bpo.0b013e31823d8312
28. Sanders TL, Pareek A, Obey MR, Johnson NR, Carey JL, Stuart MJ, Krych AJ (2017) High rate of osteoarthritis after osteochondritis dissecans fragment excision compared with surgical restoration at a mean 16-year follow-up. Am J Sports Med 45(8):1799–1805. https://doi.org/10.1177/0363546517699846
29. Sanders TL, Pareek A, Johnson NR, Carey JL, Maak TG, Stuart MJ, Krych AJ (2017) Nonoperative management of osteochondritis dissecans of the knee. Progression to osteoarthritis and arthroplasty at mean 13-year follow-up. Orthop J Sports Med 5(7):2325967117704644. https://doi.org/10.1177/2325967117704644
30. Schmitt H, Berrsche G (2019) Osteochondrosis dissecans am Kniegelenk. Sports Orthop Traumatol 35(4):443–446. https://doi.org/10.1016/j.orthtr.2019.10.003
31. Wall EJ, Vourazeris J, Myer GD, Emery KH, Divine JG, Nick TG, Hewett TE (2008) The healing potential of stable juvenile osteochondritis dissecans knee lesions. J Bone Joint Surg Am 90(12):2655–2664. https://doi.org/10.2106/jbjs.g.01103

Osteochondritis dissecans of the knee in athletes. Relevance and stage-adjusted treatment

The treatment of osteochondritis dissecans (OD) of the knee represents a not uncommon challenge in the clinical routine. This is especially the case for physically active patients, players in mass sports and competitive athletes as the long recovery times associated with the treatment of OD are often not compatible with the heightened expectations of young athletes. In such cases, the treatment of OD is normally stage adjusted. This requires a temporally adapted and individual treatment concept. Despite the existing treatment guidelines, the decision for conservative or surgical treatment is not infrequently complicated by the limited diagnostic accuracy of the imaging procedures. As the current scientific literature on the ability of patients to resume sporting activities after OD and the influence of the strain of the sport on the short-term and long-term outcomes after OD treatment is low, further high-quality clinical studies are needed.

Keywords
Sports injury · Anterograde drilling · Retrograde drilling · Fragment refixation · Knee osteoarthritis