Grundlagen und innovative Ansätze zur Arthrosetherapie

Dr. med. Lars Goebel[1,2], Univ.-Prof. Dr. med. Henning Madry[1,2]

[1] Lehrstuhl für Experimentelle Orthopädie und Arthroseforschung
Universität des Saarlandes | Gebäude 37 | Kirrbergerstraße 100 | 66421 Homburg/Saar
[2] Klinik für Orthopädie und Orthopädische Chirurgie
Universitätsklinikum des Saarlandes | Gebäude 37-38 | Kirrbergerstraße 100 | 66421 Homburg/Saar

Einleitung

Die Arthrose (auch Arthrosis deformans, englisch: osteoarthitis) stellt eine degenerative Gelenkerkrankung dar, welche mit einer irreversiblen Zerstörung des hyalinen Gelenkknorpels einhergeht und zu konsekutiven Veränderungen des Gelenks wie Osteophytenbildung, subchondraler Sklerose, Synovitis, Meniskusläsionen, intraartikulären Ergüssen, Schwellung der Gelenkkapsel und Beteiligung angrenzender Bandstrukturen führt (**Abb. 1**).

Im nachfolgenden werden neue Erkenntnisse zur Grundlage der Arthrose sowie experimentelle Ansätze zur Arthrosetherapie, basierend auf aktuellen Forschungsergebnissen des Lehrstuhls für experimentelle Orthopädie und Arthroseforschung der Universität des Saarlandes, genauer beleuchtet. Dieser Text erhebt daher weder einen Anspruch auf Vollständigkeit bezüglich der diversen multifaktoriellen Ursachen der Arthrose, noch ihrer nichtoperativen symptomatischen sowie operativen Therapie, sondern soll an ausgewählten Beispielen einen tieferen Einblick in aktuellere Forschungsgegenstände zum Thema der Arthrose geben.

Die Wichtigkeit dieser translationalen Grundlagenforschung wurde unlängst durch ein vom Bundesministerium für Bildung und Forschung (BMBF) gefördertes Projekt weiter unterstrichen (http://www.bmbf.de/press/3569.php). Acht Forschungsverbünde mit Schwerpunkt auf Erkrankungen des Bewegungsapparates wurden vom BMBF ausgewählt, um in 32 universitären und außeruniversitären Forschungseinrichtungen ihre Kompetenzen in anwendungsorientierter Grundlagenforschung, klinischer Forschung und Versorgungsforschung zu bündeln. Die gesamte Fördersumme beläuft sich auf 35 Millionen Euro. In einem am Lehrstuhl für Experimentelle Orthopädie und Arthroseforschung der Universität des Saarlandes durchgeführten Teilprojekt sollen die Mechanismen der Entstehung der frühen Kniegelenksarthrose bei gleichzeitiger Achsabweichung erforscht werden. Insbesondere soll untersucht werden, ob die Fehlbelastung frühzeitig geändert werden kann, um das Fortschreiten der degenerativen Gelenkserkrankung zu stoppen oder zu verzögern (**Abb. 2**).

Grundlagen der Arthrose

Der Entwicklung einer Arthrose liegt eine Störung der Knorpelhomöostase und ein Überwiegen kataboler Stoffwechselvorgänge zu Ungunsten nur limitierter zellulärer Reparaturmechanismen zugrunde. In frühen Stadien der Arthrose wird die Gelenkknorpeloberfläche fortschreitend diskontinuierlicher und zeigt dann vertikale Risse. Frühe Veränderungen finden sich auch im subchondralen Knochen, wie die progressive Verdickung der subchondralen Knochenplatte und der subartikulären Spongiosa (**Abb. 3**) [1].

Leitsymptome der Arthrose sind neben Schmerz eine zunehmende Bewegungseinschränkung, Gelenksteifigkeit und rezidivierende Reizergüsse mit Überwärmung des betroffen Gelenkes. Dabei können einzelne Gelenke oder auch parallel mehrere Gelenke im Sinne einer Polyarthrose betroffen sein. Allem voran sind das Kniegelenk (Gonarthrose) oder das Hüftgelenk (Coxarthrose) als primär gewichttragende Gelenke mit einem großen Bewegungsumfang betroffen. Ca. 15 % der erwachsenen Bevölkerung leiden an einer Arthrose, deren Inzidenz mit zunehmendem

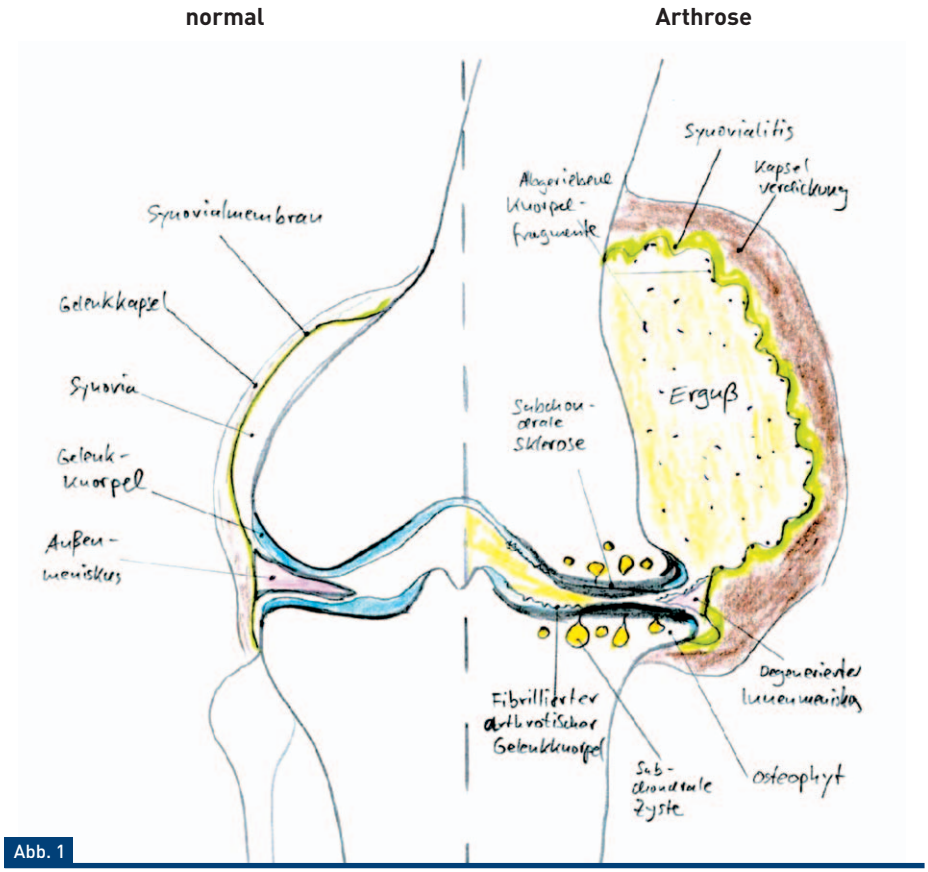

Abb. 1

Schemazeichnung der Kniegelenksarthrose.
(Bild: Henning Madry)

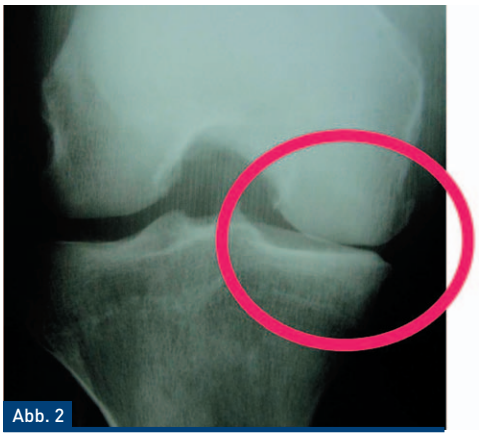

Abb. 2

Radiologisches Bild einer Kniegelenksarthrose bei einem Patienten mit varischer Beinachse

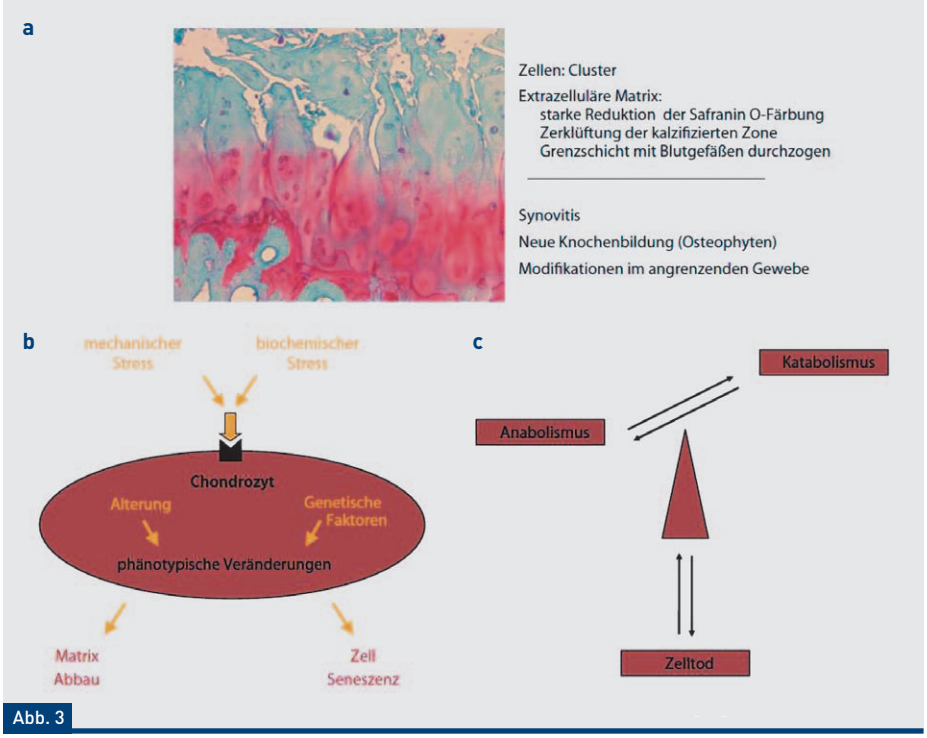

Abb. 3

Histologische und biologische Eigenschaften einer weit fortgeschrittenen Arthrose. a) Histomorphologisches Bild von arthrotischem Gelenkknorpel (Safranin-O-Färbung). b) Darstellung eines arthrotischen Chondrozyten und c) der arthrotisch gestörten Knorpelhomöostase.

Alter steigt. Die Arthrose ist somit die häufigste Gelenkerkrankung. Beispielsweise wurden im Jahr 2014 alleine in Deutschland knapp 220.000 Primärendoprothesen am Hüftgelenk implantiert (https://www.destatis.de/DE/ZahlenFakten/GesellschaftStaat/Gesundheit/Krankenhaeuser/Tabellen/DRGOperationen.html). Aufgrund ihrer ansteigenden Prävalenz ist davon auszugehen, dass die dafür getätigten Ausgaben im Gesundheitssystem in Zukunft weiter ansteigen werden (2).

Arthrose ist nicht als normaler Alterungsprozess, sondern als eine pathologischer Gelenkverschleiß zu verstehen. Ihre Ursache ist multifaktoriell. Aktuelle Studien nennen neben individuellen Risikofaktoren wie Alter, Geschlecht, Genen, ethnische Abstammung, Übergewicht und Ernährung auch gelenkspezifische Risikofaktoren einer Arthroseentstehung wie vorangegangene Verletzungen (z.B. der Menisken), Beinachsabweichungen oder unphysiologische Belastungen des Gelenks (3, 4). Demgegenüber kann auch eine berufliche Tätigkeit als Risikofaktor gelten (wie Fliesenleger – Risiko der Retropatellararthrose), während die Datenlage bezüglich physischer Aktivität und ausgeübter Sportart bei Individuen ohne vorangegangenes Trauma inkonklusiv beurteilt wird. Die genetische Disposition spielt ebenfalls eine entscheidende Rolle, wobei einer Arthroseentstehung kein singuläres Gen zugeordnet werden kann, sondern die Genese polygen ist. Die Arbeitsgruppe von Thomas Pap aus der Universität in Münster hat beispielsweise gezeigt, dass das Molekül Syndecan-4 eine Rolle bei der Arthroseentstehung spielen kann, da es Enzyme aktiviert, die Knorpel abbauen (5).

Die frühe Identifikation von Personen mit einem erhöhten Arthroserisiko, eine stadiengerechte Therapie sowie eine Beeinflussung des Risikoverhaltens hat eine immer größer werdende Bedeutung im Sinne einer primären oder sekundären Prävention (6, 7).

Die Diagnose einer Arthrose sowie deren Stadieneinteilung erfolgt im Allgemeinen anhand der Beschwerden des Patienten, des klinischen Untersuchungsbefundes und bildgebender Verfahren wie Röntgen oder Kernspintomografie. Eine stadiengerechte Behandlung der Arthrose erfolgt im multidisziplinären Team unter Führung des Orthopädischen Chirurgen. Während ein erster Therapieversuch auf die positive Beeinflussung von Risikofaktoren wie Übergewicht oder einer kontrollierten Steigerung der körperlichen Aktivität zielt, wird im weiteren Verlauf eine analgetisch-antiphlogistische Medikation zur symptomatischen Therapie verordnet. Durch gezielte physiotherapeutische Übungsbehandlung kann eine Beschwerdelinderung und eine Verbesserung des Bewegungsumfangs erreicht werden. Arthroskopische Operationen stellen lediglich bei zusätzlich bestehenden mechanischen Beschwerden wie einem symptomatischen Meniskusschaden eine sinnvolle Therapieoption dar, da die Arthrose per se nicht geheilt werden kann. Intraartikuläre Infiltrationen mit einem Lokalanästhetikum in Kombination mit einem Glukokortikoid ermöglichen eine effektive Beschwerdelinderung, die für einen längeren Zeitraum erhalten bleiben kann. Demgegenüber konnten große Studien keinen positiven Effekt für die intraartikuläre Applikation sog. „knorpelaufbauender“ Substanzen nachweisen, sodass deren Anwendung nicht empfohlen wird. Ebenso konnte für die enterale Aufnahme dieser Substanzen kein positiver Effekt beobachtet werden. An operativen, gelenkerhaltenden Therapien stehen beispielsweise für das Kniegelenk, bei auf einen Gelenkanteil begrenzter Arthrose und parallel bestehender Achsabweichung, kniegelenksnahe Osteotomien wie die Tibiakopfosteotomie zur Verfügung. Als letzte Therapieoption und definitive Behandlung einer Arthrose steht der endoprothetische Gelenkersatz, dessen Operationszahlen in den letzten Jahren kontinuierlich gestiegen sind.

Derzeit gibt es keine kausale Arthrosetherapie. Aufgrund der demographischen Entwicklung ist mit einer weiteren Steigerung der allgemeinen Lebenserwartung zu rechnen. Parallel wollen Patienten auch im hohen Alter noch sportliche Aktivitäten ohne Einschränkungen durchführen, Auch im Hinblick auf steigende Operationszahlen und steigende Kosten im Gesundheitssystem sind neue, innovative Therapieansätze zur Behandlung der Arthrose gefordert.

Präzise Diagnostik frühartrotischer Veränderungen

Die genaue Diagnostik frühdegenerativer Veränderungen des Knochens und Knorpels ist von

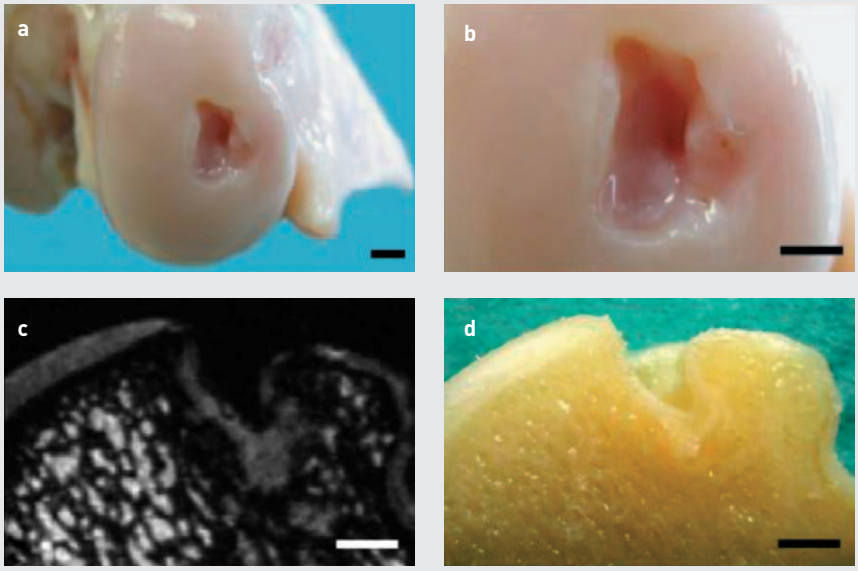

Abb. 4

Beispiel makroskopischer und MRT-Bewertung eines repräsentativen Knorpeldefekts. (a) Makroskopisches Bild des Kniegelenk, (b) standardisierte Aufnahme des Gelenkknorpeldefektes, (c) Rekonstruktion des Gelenkknorpeldefektes in der Frontalebene im 9,4 Tesla µMRT und (d) makroskopischer Aspekt eines Schnittes durch den Gelenkknorpeldefekt in der kongruenten Ebene. Balken: 4 mm.



Abb. 5

Makroskopische Ansicht eines lateralen Tibiaplateaus des Schafes nach Färbung mit schwarzer Tusche (India Ink) und Markierung der genauen Defektfläche (rote Linie) und der gesamten von Arthrose betroffenen Fläche (gelb). Grüne Rechtecke I-IX: Standardisierte Einteilung des lateralen Tibiaplateaus zur Evaluation. Schwarze Linie: Umriss des entfernten Außenmeniskus. Weiße Linie: koronare Schnittebene durch das laterale Tibiaplateau zur histologischen Weiterverarbeitung. Maßstabsbalken = 10 mm.

herausragender Bedeutung zur Beurteilung neuer präklinischer und klinischer Therapieansätze. Vielversprechende bildgebende Verfahren stellen dazu hochauflösende Untersuchungen per Mikrocomputertomografie und Hochfeldmagnetresonanztherapie (µMRT) dar, die auch im Kontext osteochondraler Fragestellungen angewendet werden können. Im Rahmen experimenteller Fragestellungen finden µMRT mit Feldstärken von 9,4 Tesla und darüber hinaus Anwendung (8). Die Kernspintomographie stellt ein hervorragendes Verfahren zur Beurteilung der Gelenkknorpelreparatur dar. Da das Signal-zu-Rauschen-Verhältnis direkt mit der Feldstärke korreliert, können, insbesondere bei Anwendung entsprechender Spulensysteme, Auflösungen im niedrigen Mikrometerbereich erreicht werden, einem wesentlichen Faktor, wenn morphologische Untersuchungen der Gelenkknorpeldefektreparatur durchgeführt werden sollen (**Abb. 4**).

Kniegelenksnahe Osteotomien zur kausalen Arthrosetherapie

Am Kniegelenk können bei Bein-Achsfehlstellung und gleichzeitig bestehender lokalisierter Arthrose, die nur im überlasteten Teil des Gelenkes auftritt, kniegelenksnahe Osteotomien zur Korrektur der mechanischen Achse durchgeführt werden. Die dadurch herbeigeführte lokale Druckentlastung des geschädigten Knorpelareals soll die Ausbreitung einer noch lokalisierten Arthrose hemmen (9, 10). Diese Korrekturosteotomien können grundsätzlich in jeder Raumebene erfolgen, meistens jedoch in der Frontalebene. Die mediale Varusgonarthrose stellt dabei die klassische Indikation dar. Hier gewinnt die medial öffnende valgisierende Tibiakopfosteotomie mit einem Plattenfixateur zunehmend an Bedeutung. Der ideale Kandidat ist der jüngere Patient (< 50 Jahre) mit stabilem Bandapparat ohne höhergradige Achsfehlstellung, gutem Bewegungsumfang und optimalem BMI. Definiert man die Implantation eines endoprothetischen Oberflächenersatzes als Endpunkt, findet man per Metaanalyse Überlebensraten von 73 % nach fünf und 52 % nach zehn Jahren. Auch im Rahmen der rekonstruktiven Knorpelchirurgie von fokalen Defekten werden Achskorrekturen bei Primäreingriffen bei gleichzeitiger Achsfehlstellung oder bei Revisionseingriffen mit dem Ziel des Schutzes des Reparaturgewebes durchgeführt (9).

Aktuelle Untersuchungen hatten den Effekt einer medial aufklappenden valgisierenden Tibiakopf-Osteotomie auf das Entstehen arthrotischer Veränderungen im intakten lateralen femorotibialen Kompartiment zum Gegenstand (11, 12). Dabei wurde an drei Versuchsgruppen unterschiedliche Tibiakopfosteotomien durchgeführt, mit unterschiedlicher Korrektur und somit unterschiedlicher Belastung des lateralen tibiofemoralen Kompartiments. Der Gelenkknorpel der lateralen Femurkondyle und des lateralen Tibiaplateaus wurden makroskopisch (**Abb. 5**) beurteilt und das laterale Tibiaplateau und die lateralen Femurkondylen histologisch bewertet (**Abb. 6**).

Makroskopische Anzeichen einer Arthrose zeigten sich niemals im meniskusbedeckten Teil des Tibiaplateaus, sondern nur in den zentralen Anteilen des lateralen Tibiaplateaus, die nie oder nur zeitweise von Meniskus bedeckt sind. Zwischen

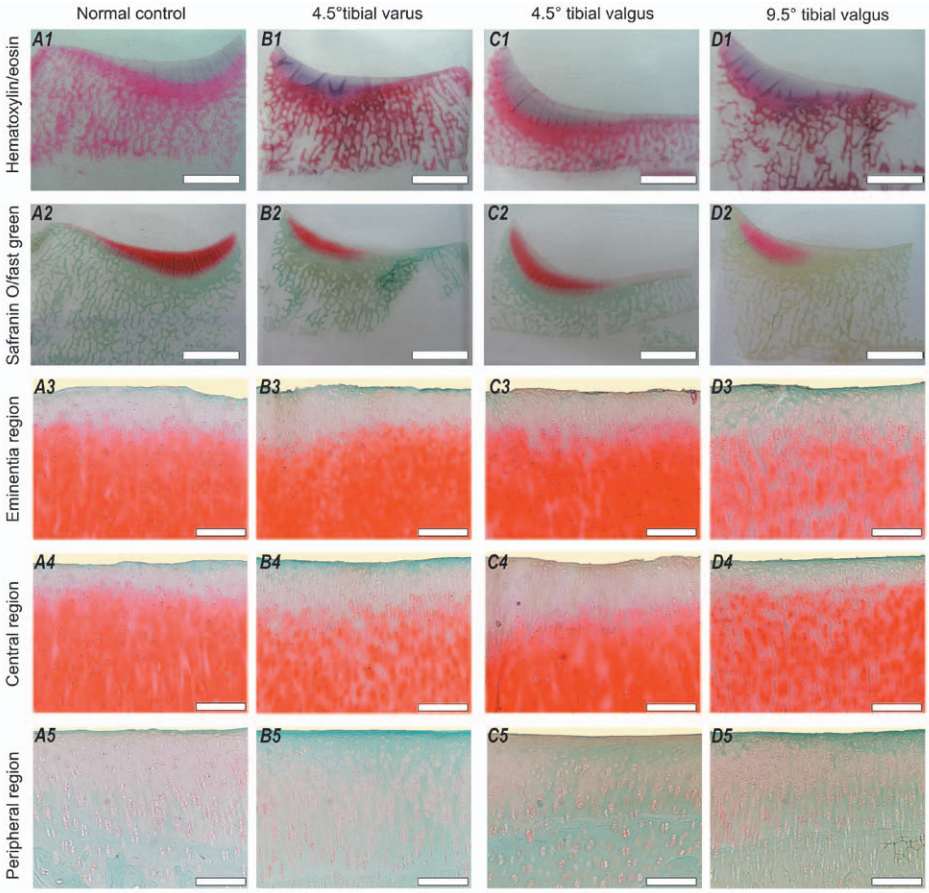

Abb. 6

Histologische Evaluation der lateralen Tibiaplateaus. Bilder A1-D1 und A2-D2 zeigen die koronaren Schnitte durch das gesamte laterale Tibiaplateau (meniskusbedeckte Regionen sind jeweils links in den Bilder A1 und A2 und rechts in den Bildern B1-D1, B2-D2). Bilder A3-D5 zeigen Vergrößerungen entweder der Eminentia (A3-D3), des nicht von meniskusbedeckten zentralen (A4-D4) und des von meniskusbedeckten peripheren (A5-D5) Anteils. Für Safranin-O-Echtgrün (A1-D1 und A3-D5) sowie Hämatoxylin-Eosin-Färbung (A2-D2) sind keine Veränderungen der Proteoglykanverteilung und der Zelldichte oder zellulären Organisation zwischen den Gruppen (B1-B5, C1-C5, D1-D5) und Kontrollen (A1-A5) erkennbar. Maßstabsbalken = 5 mm (A1-D2) und 200 µm (A3-D5).

den verschiedenen Behandlungsgruppen und verglichen mit den Kontrollen fanden sich keine signifikanten Unterschiede. In der histologischen Aufarbeitung zeigten sich im peripheren Gelenkknorpel stets bessere histologische Bewertungs-Punkte für die Oberflächenstruktur und schlechtere für die Safranin O-Färbungsintensität. Die weitere makroskopische und mikroskopische Evaluation des Gelenkknorpels der lateralen Femurkondyle und des lateralen Tibiaplateaus zeigte keine signifikanten Unterschiede sowohl zwischen den jeweiligen Kontrollen und den kontralatereralen Knien nach Tibiakopfosteotomie als auch zwischen den Therapiegruppen selbst. Ebenso kam es nach medial aufklappender Tibiakopfosteotomie zu keinen signifikanten makroskopischen und mikroskopischen strukturellen Veränderungen im Außenmeniskus bei einer Standardkorrektur (13, 14).

Damit belegen diese Daten, dass die medial aufklappende Tibiakopf-Osteotomie im Großtiermodell bei einem stabilen Gelenk zu keinen vermehrten degenerativen Veränderungen des Gelenkknorpels des lateralen Tibiaplateaus und der lateralen Femurkondyle sowohl nach Standard-, als auch nach Überkorrektur führt und somit ein sicheres Verfahren ist (15).

Transfer von Transkriptions- und Wachstumsfaktorgenen als experimenteller Ansatz zur Arthrosetherapie

Im Gelenkknorpel liegen die Chondrozyten als terminal differenzierte Zellen ohne Proliferationsaktivität vor, die durch ihren geringen Stoffwechsel die extrazelluläre Matrix aufrechterhalten. Mechanische Belastung, biochemische Stressparameter wie proinflammatorische Zytokine (Interleukin-1 (IL-1) und Tumornekrosefaktor alpha, Stickstoffmonoxid (NO), Prostaglandine, Abbauprodukte der Knorpelmatrix), genetische Prädisposition oder Alterungsprozesse führen zu einer pathologischen Veränderung der Genexpression in Knorpelzellen, die eine vorübergehende Proliferationsaktivität und die Produktion von Proteinen auslösen, die natürlicherweise nicht im adulten Knorpel vorhanden sind (Typ-X-, Typ-III-, Typ-VI-und Typ-IIa-Kollagen). Diese frustrane Knorpelreparatur mündet in einer geschädigten zellulären Homöostase mit verminderter Produktion normaler Matrixkomponenten (Proteoglykane, Typ-IIa-Kollagen), vermehrter Produktion matrixabbauender Enzyme (Matrixmetalloproteasen sowie Adamalysine) und Seneszenz mit anschließender Apoptose der Chondrozyten (NO und Fas/FasL-Signalweg).

Von einer kausalen Arthrosebehandlung ist zu fordern, dass sie effizient, dauerhaft und sicher ist. Eine Gentherapie, bei der biologische Komponenten zur Behandlung eingesetzt werden, stellt eine vielversprechende Strategie dar, um das fehlende metabolische Gleichgewicht in arthrotischem Gelenkknorpel wiederherzustellen (16). Die Gentherapie wurde klassischerweise zur Therapie von Krankheiten, die auf monogenen Defekten basieren, postuliert. Seit einiger Zeit werden auch gentherapeutische Ansätze für andere Krankheiten wie die Arthrose und fokale Knorpeldefekte diskutiert (**Abb. 7**).

Im Gegensatz zur intraartikulären Applikation von rekombinanten Faktoren, mit entsprechend nur kurzer pharmakologischer Halbwertszeit im Gelenk von wenigen Minuten, können Gen- und auch Zell-basierte Therapien eine kontrollierte, ortsspezifische, langfristige Präsenz des therapeutischen Wirkstoffs ermöglichen. Darüber hinaus ist so die Anlieferung von knorpelspezifischen Faktoren, die von den Zellen weder sezerniert noch aufgenommen werden müssen, möglich. Gentransferbasierte Ansätze erscheinen

Schema	OARSI-Grad	Pathologie	Gentherapie-Ansatz	Therapeutisches Potenzial
	Grad 1 Intakte Oberfläche	Chondrozyten-Apoptose, Nekrose	Apoptosehemmung	+++
	Grad 2 Oberfläche diskontinuierlich	Verlust superfizieller Extrazellulärer Matrix	Überexpression von anabolischen Wachstums- und Transkriptionsfaktoren	+++
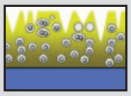	Grad 3 Vertikale Fissuren	Vertikale Risse	Überexpression von anabolischen Wachstums- und Transkriptionsfaktoren, Hemmung der Synovialitis, Repopulie- ren von Rissen mit modizierten Zellen	+++ ++ ++ ++
	Grad 4 Erosion	Tiefe Erosion	Überexpression von anabolischen Wachstums- und Transkriptionsfaktoren, Hemmung der Synovialitis, Repopulie- ren von Rissen mit modizierten Zellen	+ + + +/-
	Grad 5 Denudierung	Denudierung Subchondraler Knochen frei	keine	n/a
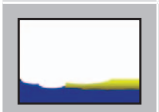	Grad 6 Deformation	Deformation des subchondralen Knochens	unbekannt	?

Abb. 7

Möglichkeiten einer stadienabhängigen Gentherapie der Arthrose.
Die Stadien entsprechen der histologischen Osteoarthritis Research Society International (OARSI)-Gradeinteilung.

daher besonders gut geeignet, um die langsame und irreversible Erkrankung der Arthrose dauerhaft und effektiv zu behandeln.

Erste klinische Studien haben überzeugende Ergebnisse erbracht. In einer klinischen Phase-I-Gentherapie-Studie wurden ex vivo transduzierte Synovialfibroblasten intraartikulär in Fingergelenke von Patienten mit Rheuma injiziert, um den IL-1-Antagonist dort lokal bereitzustellen (16). Im Gegensatz zu Rheuma könnte die Arthrose ein noch besseres Ziel für eine lokale Gentherapie sein, da oft nur eine limitierte Anzahl von Gelenken betroffen ist. Tatsächlich hat eine Phase-I-Dosis-Eskalations-Studie kürzlich die Sicherheit und Wirksamkeit gentechnisch modifizierter Chondrozyten zur intraartikulären Herstellung des transformierenden Wachstumsfaktors β1 im Kniegelenk bei Patienten mit fortgeschrittener Arthrose untersucht und einen dosisabhängigen Trend zur Wirksamkeit bewiesen.

Derzeit finden klinische Gentherapiestudien statt, welche die ex vivo, retroviral vermittelte Überexpression des transformierenden Wachstumsfaktors ß1 und die nachfolgende Injektion eines Gemischs aus genetisch modifizierten und nicht modifizierten allogenen juvenilen Chondrozyten in das Kniegelenk zur Evaluation haben. Eine aktuelle placebokontrollierte randomisierte Studie in 54 Patienten mit moderater Arthrose konnte zeigen, dass eine derartige zellbasierte Gentherapie zum Zeitpunkt von 24 Wochen nach intraartikulärer Injektion einer irrelevanten Kontrollinjektion im Bezug auf ein klinisches Bewertungssystem überlegen ist. Hier stehen nächste Studien aus, welche auch auf struktureller Ebene beweisen sollen, dass hiermit degenerative Veränderungen therapeutisch verbessert werden können (17).

Ebenso ist die Grundlagenforschung des Gentransfers in den Gelenkknorpel deutlich vorwärtsgeschritten, insbesonders mit der Identifizierung von rekombinanten adeno-assoziierten viralen (rAAV) Vektoren als leistungsfähige und hochwirksame Werkzeuge, um Chondrozyten direkt im gesamten arthrotischen Knorpel zu transduzieren (**Abb. 8**). Diese rekombinanten adeno-assoziierter Viren sind apathogene Vektoren aus der Familie der Parvoviridae, mit deren Hilfe einzelne Gene effektiv in eukaryote Zellen transferiert werden können. AAV ist ein einzelsträngiges DNS-Parvovirus, welches sich während seiner Replikation in das Wirtsgenom integriert. Das adeno-assoziierte Virus infiziert sowohl sich teilende als auch ruhende Zellen mit einer hohen Transduktionseffizienz. Es vereint so wesentliche Vorteile retroviraler und adenoviraler Vektoren und ist daher ein vielversprechender Gentransfer-Vektor. Die derzeit bekannten Sicherheitsrisiken von rAAV sind weitaus niedriger als bei anderen viralen Vektoren. Vektoren basierend auf AAV sind das derzeit am meisten favorisierte Gentransfersystem in klinischen Protokollen. AAV wurde bis

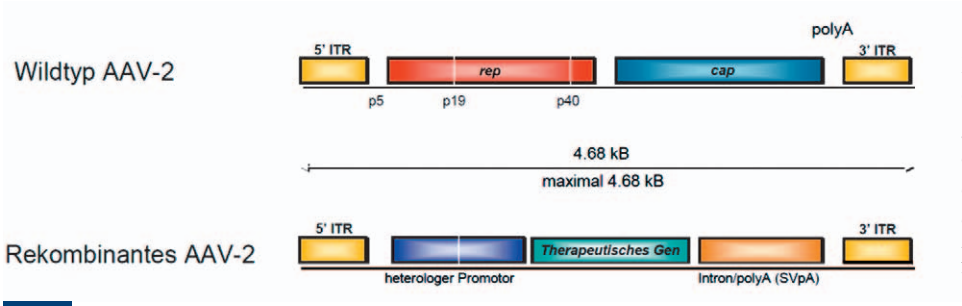

Abb. 8

AAV-Genvektoren als Transduktionswerkzeuge zur Genübertragung in Chondrozyten. Die Genvektoren basieren auf dem AAV-Parvovirus, welches in der Lage ist, sowohl sich teilende als auch ruhende Zellen bei niedriger Toxizität und Immunogenität zu transduzieren. Dazu wird die DNS-Sequenz des therapeutischen Gens in das Genom des Virus integriert.

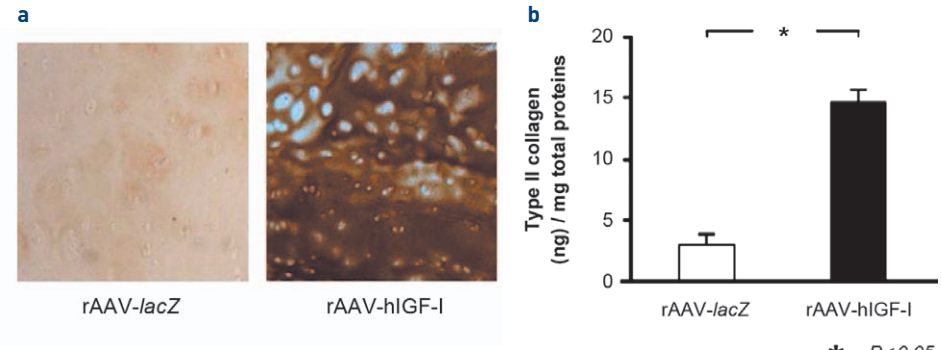

Abb. 9

Immunhistochemische und biochemische Analysen von rAAV-transduziertem humanen arthrotischem Knorpel. Explantatkulturen aus humanem arthrotischen Knorpel wurden entweder mit dem Kontrollevektor (rAAV-lacZ) oder mit einem rAAV-Vektor, welcher die kodierende Sequenz für humanes IGF-I (rAAV-hIGF-I) enthielt, transduziert und nach 3 Monaten analysiert. Immunhistochemische Analysen (A) und Typ-II-Kollagen-Gehalt (ng/mg Gesamtprotein) (B).

jetzt mit keiner menschlichen Krankheit in Verbindung gebracht. Mittels rAAV-Vektoren wird ein direkter Gentransfer in Chondrozyten im Gelenkknorpel mit Früharthrose in situ erreicht.

Aktuelle experimentelle Studien belegen, dass eine direkte Applikation von rAAV-Vektoren in den menschlichen arthrotischen Knorpel eine Wiederherstellung von Schlüsselkomponenten der beschädigten Gelenkfläche in einem gewissen Ausmaß ermöglicht. Diese ermutigenden Ergebnisse lassen in Zukunft eine kausale Therapie der Arthrose möglich erscheinen (18).

Nach singulärer und simultaner Anwendung des chondrogenen Fibroblastenwachstumsfaktor 2 (FGF-2) und des Transkriptionsfaktors Sox9 konnte ein Effekt auf die Zellproliferation und Matrixsynthese in Explantaten von humanem normalen und arthrotischen Gelenkknorpel nachgewiesen werden. Die singuläre Überexpression von FGF-2 stimuliert primär das Überleben und die Proliferation von normalen und arthrotischen Chondrozyten, während die Überexpression von SOX9 die Proteoglykan- und Typ-II-Kollagensynthese anregt. Eine kombinierte Überexpression beider Faktoren führte simultan zu einer Steigerung der Zellproliferation und Matrixsynthese von humanen normalen und arthrotischen Knorpeln mit einer verbesserten Struktur des arthrotischen Knorpels ex vivo. Diese Therapieansätze können zur Entwicklung einer neuen molekularen Therapie insbesonders für Frühstadien der Arthrose Verwendung finden, da an humanen Knorpelproben mit früher Arthrose ex vivo die arthrotische Zerstörung teilweise rückgängig gemacht werden konnte (19).

Die Transduktion von humanen arthrotischen Chondrozyten mit dem humanen insulinartigen Wachstumsfaktor I (IGF-I) führt zu einer effizienten und lang andauernden IGF-I-Produktion mit Modulation von zentralen Spielern der IGF-I-Achse, vor allem des IGF-I-Bindungsprotein 3. Dadurch konnte in dieser ex vivo-Untersuchung die Produktion von Schlüsselkomponenten der extrazellulären Matrix wieder auf ein Niveau gehoben werden, welches dem humanen normalen Knorpel entspricht (**Abb. 7**) (20). Präklinische Studien in Modellsystemen der Arthrose müssen den protektiven Effekt eines rAAV-vermittelnden Gentransfers auf die Arthroseentstehung weiter überprüfen.

Zusammenfassung

Die volkswirtschaftliche Bedeutung der Arthrose, in einer immer älter werdenden Gesellschaft, kombiniert mit den damit einhergehenden Einschränkungen des täglichen Lebens und der zunehmenden Anzahl und Kosten operativer als konservativer Therapieverfahren, ist immens. Kausale Therapieansätze beispielsweise durch Gentransfer in erkranktes Knorpelgewebe aber auch verbesserte Diagnoseverfahren stellen vielversprechende Optionen in der Behandlung, aber auch Prävention der Arthrose dar.

Kontakt
Univ.-Prof. Dr. med. Henning Madry
Lehrstuhl für Experimentelle Orthopädie und Arthroseforschung
Zentrum für Experimentelle Orthopädie
Universität des Saarlandes
Gebäude 37 | Kirrbergerstraße 100
66421 Homburg/Saar
henning.madry@uks.eu

Literatur

1. Madry, H., F.P. Luyten, and A. Facchini, Biological aspects of early osteoarthritis. Knee Surg Sports Traumatol Arthrosc, 2012. 20(3): p. 407-22.
2. Zhang, Y. and J.M. Jordan, Epidemiology of osteoarthritis. Rheum Dis Clin North Am, 2008. 34(3): p. 515-29.
3. Johnson, V.L. and D.J. Hunter, The epidemiology of osteoarthritis. Best Pract Res Clin Rheumatol, 2014. 28(1): p. 5-15.
4. Neogi, T. and Y. Zhang, Osteoarthritis prevention. Curr Opin Rheumatol, 2011. 23(2): p. 185-91.
5. Echtermeyer F., Bertrand J., Dreier R., Meinecke I., Neugebauer K., Fuerst M., Lee Y. J., Song Y. W., Herzog C., Theilmeier G., Pap T.: Syndecan-4 regulates ADAMTS-5 activation and cartilage breakdown in osteoarthritis. Nature Medicine, 2009. 15(9): p.1072-6.
6. Richmond, S.A., et al., Are joint injury, sport activity, physical activity, obesity, or occupational activities predictors for osteoarthritis? A systematic review. J Orthop Sports Phys Ther, 2013. 43(8): p. 515-B19.
7. Blagojevic, M., et al., Risk factors for onset of osteoarthritis of the knee in older adults: a systematic review and meta-analysis. Osteoarthritis Cartilage, 2010. 18(1): p. 24-33.
8. Goebel, L., et al., 2D and 3D MOCART scoring systems assessed by 9.4 Tesla high-field MRI correlate with elementary and complex histological scoring systems in a translational model of osteochondral repair. Osteoarthritis and Cartilage, 2014. 22(10): p. 1386-95.
9. Madry, H., U.W. Grun, and G. Knutsen, Cartilage repair and joint preservation: medical and surgical treatment options. Dtsch Arztebl Int, 2011. 108(40): p. 669-77.
10. Heijink, A., et al., Biomechanical considerations in the pathogenesis of osteoarthritis of the knee. Knee Surg Sports Traumatol Arthrosc, 2012. 20(3): p. 423-35.
11. Pape, D., et al., Wedge volume and osteotomy surface depend on surgical technique for high tibial osteotomy. Knee Surg Sports Traumatol Arthrosc, 2013. 21(1): p. 127-33.
12. Ziegler, R., et al., Effect of open wedge high tibial osteotomy on the lateral tibiofemoral compartment in sheep. Part II: standard and overcorrection do not cause articular cartilage degeneration. Knee Surg Sports Traumatol Arthrosc, 2014. 22(7): p. 1666-77.
13. Madry, H., et al., Effect of open wedge high tibial osteotomy on the lateral compartment in sheep. Part I: Analysis of the lateral meniscus. Knee Surg Sports Traumatol Arthrosc, 2013. 21(1): p. 39-48.
14. Madry, H., et al., [Structural changes in the lateral tibiofemoral compartment after high tibial osteotomy]. Orthopade, 2014. 43(11): p. 958-65.
15. Ziegler, R., et al., Effect of open wedge high tibial osteotomy on the lateral tibiofemoral compartment in sheep. Part III: analysis of the microstructure of the subchondral bone and correlations with the articular cartilage and meniscus. Knee Surg Sports Traumatol Arthrosc, 2015. 23(9): p. 2704-14.
16. Madry, H., P. Orth, and M. Cucchiarini, Gene Therapy for Cartilage Repair. Cartilage, 2011. 2(3): p. 201-25.
17. Lee, M.C., et al., A placebo-controlled randomised trial to assess the effect of TGF-ss1-expressing chondrocytes in patients with arthritis of the knee. Bone Joint J, 2015. 97-B(7): p. 924-32.
18. Cucchiarini, M., P. Orth, and H. Madry, Direct rAAV SOX9 administration for durable articular cartilage repair with delayed terminal differentiation and hypertrophy in vivo. J Mol Med (Berl), 2013. 91(5): p. 625-36.
19. Cucchiarini, M., et al., Remodelling of human osteoarthritic cartilage by FGF-2, alone or combined with Sox9 via rAAV gene transfer. J Cell Mol Med, 2009. 13(8B): p. 2476-88.
20. Weimer, A., et al., Benefits of recombinant adeno-associated virus (rAAV)-mediated insulin-like growth factor I (IGF-I) overexpression for the long-term reconstruction of human osteoarthritic cartilage by modulation of the IGF-I axis. Mol Med, 2012. 18: p. 346-58.