Orthopädische Behandlung der hämophilen Arthropathie

Anagnostakos K, Kohn D

Vorstellung der
Klinik für Orthopädie und Orthopädische Chirurgie
(Direktor: Prof. Dr. D. Kohn)

Orthop. University
Homburg / Saar

Hämophile Arthropathie

- X-chromosomal rezessiv
- 1. Hämophiliefamilie 1349 in Frankfurt beschrieben
- seit Anfang des 19. Jahrhunderts zunehmend Berichte

- Durchbruch durch König und Bokelmann 1891

Obduktionsergebnisse – 3 Auffälligkeiten:

„die ausserordentlich starke Hyperplasie der Synovialzotten“

- „die braune Pigmentierung derselben, sowie der Synovialis und teilweise des Knorpels“
- „die Gestaltveränderungen an der Oberfläche des Gelenkknorpels“

Hämophile Arthropathie

Epidemiologie

85 % der Patienten – Hämophilie A

15 % – Hämophilie B

selten: von Willebrand-Syndrom

1 – 2/ 10.000 neugeborene Knaben

Umfrage 1992 an Hämophilie – Zentren

→ > 3.000 Hämophilie – Patienten

→ 80 % entwickeln eine Arthropathie

Hämophile Arthropathie

Klinik

Knie- >> Ellenbogen- >> Sprung- >> Hüft- >> Schultergelenk

Ausnahme:

2. Lebensdekade – Sprung- >> Kniegelenk

Sehr selten bakterielle Arthritiden

(Hyperämie der geschädigten Gelenke als protektiver Faktor?)

Hämophile Arthropathie

Stadieneinteilung nach Arnold u. Hilgartner

Akuter Hämarthros	I	schmerzhafte Gelenkschwellung, Bewegungseinschränkung
Subakuter Hämarthros	II	Bewegungseinschränkung, meist nur gering schmerzhaft, gelenknahe Osteoporose, Verbreiterung der Epiphysenfuge
Chronischer Hämarthros	III	wie Stad. II + Röntgenschatten der Synovialmembran durch Eisen, subchondrale Pseudozysten
	IV	wie Stad. III + Gelenkspaltverschmälerung, Knorpeldestruktion
	V	wie Stad. IV + Gelenkkontrakturen, durch Fibrose, starke Verbreiterung der Epiphysenfuge, Disorganisation des Gelenkes

Hämophile Arthropathie

Schwere der Arthropathie

korreliert umgekehrt

mit der Aktivität der Gerinnungsfaktoren

Schwere Hämophilie	-	< 1% Restaktivität
Mittelschwere	-	1-5 %
Leichte	-	5-15 %

Hämophile Arthropathie

Pathogenese

Hämatome in Synovialmembran
↓
Hämarthros
↓
Erythrozytenzerfall in Synovialflüssigkeit
↓
Hämoglobinabbau
↓
Siderose – Bildung v. unkonjug. Bilirubin
↓
Reiz – Verdickung der Synovialmembran
↓
empfindlicher gegenüber Traumata
↓
rezidiv. Blutungsepisoden
↓
Circulus vitiosus

Hämophile Arthropathie

Pathogenese

Hämoglobin + Bilirubin

↓

Diffusion in den Knorpel

↓

Hemmung der Glykosaminglykansynthese

↓

Proteoglykanverlust / Knorpeldestruktion

Therapiemöglichkeiten

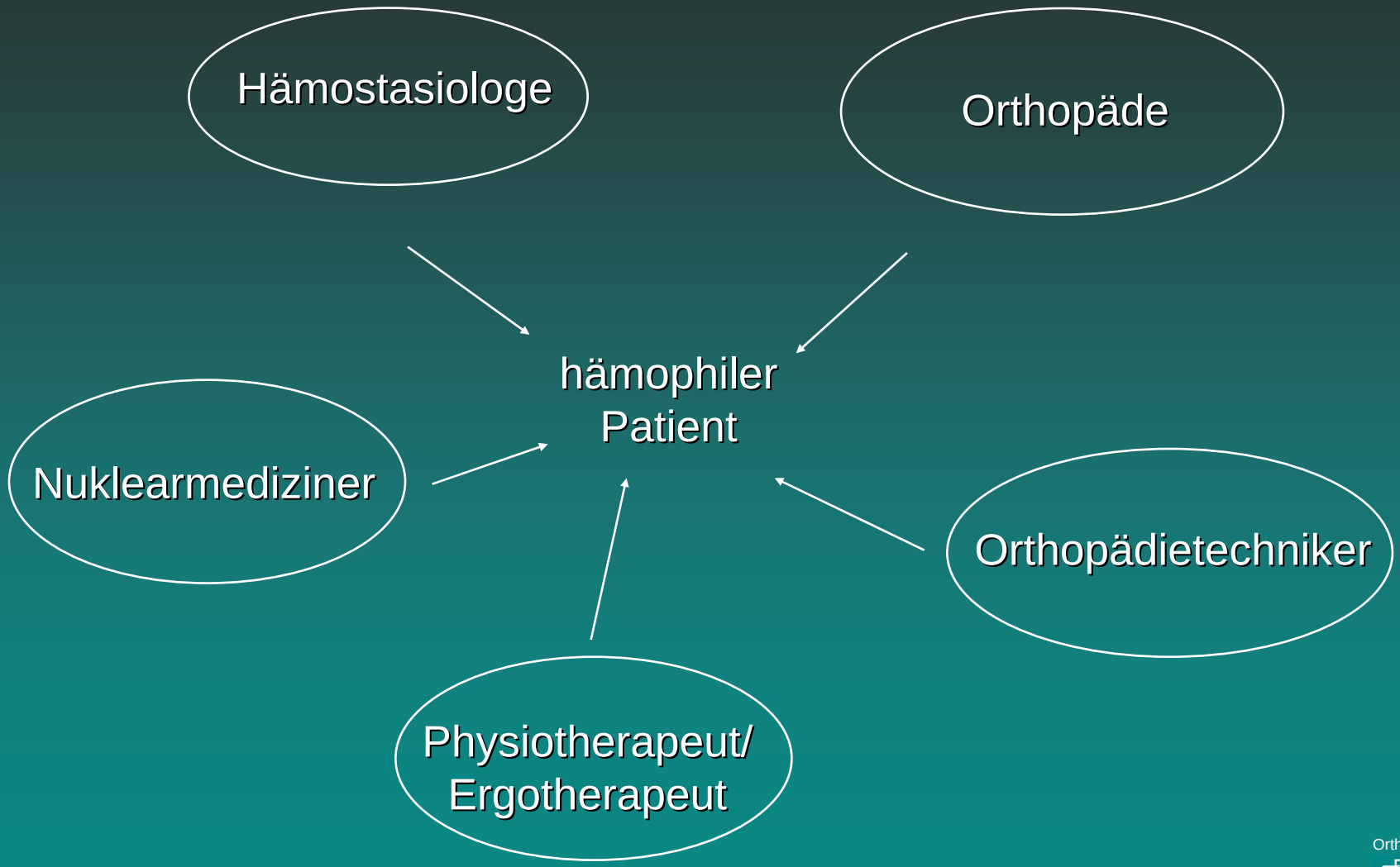

Therapiemöglichkeiten

Ziele

- Verhinderung oder Reduktion weiterer Blutungsepisoden
- Erhaltung der Gelenkbeweglichkeit
- Verhinderung der Muskelatrophie

Therapiemöglichkeiten

Regelmässige,

früh einsetzende,

prophylaktische

Faktorsubstitution

Verzögert

den natürlichen Verlauf

der hämophilen Arthropathie

(Kinder!)

Therapiemöglichkeiten

Faktorsubstitution

Bedarfsbehandlung/ On-demand

b.B. direkt nach dem Eintritt der Blutung zur Blutstillung oder situationsbedingt vorbeugend

Dauerprophylaxe

langfristig mehrmals wöchentlich vorbeugend

Therapiemöglichkeiten

Akute Einblutung

- sofortige Faktorsubstitution
- Ruhigstellung des Gelenks bzw. Bettruhe
- Physiotherapie / Elektrotherapie / Eistherapie/ Entlastung
- Schmerztherapie durch NSAR
- bei massiven Blutungen Gelenkpunktion, Aspiration, Spülung

  Synoviorthese, Synovektomie

Therapiemöglichkeiten

Synoviorthese

Chemisch
sklerosierende Substanzen
(z.B. 500 mg Rifampicin
In 10 ml Lokalanästhetikum)

Radio- (RSO)
(z.B. Yttrium-90,
Rhenium-196)

Therapiemöglichkeiten

- Physio-/ Ergotherapie

  (Beugekontrakturen, Achsdeformitäten)
- Absatzerhöhung
- Abrollhilfen (z.B. Schmetterlingsrolle)
- Arthrodesenstiefel
- Orthesen

Kniegelenk

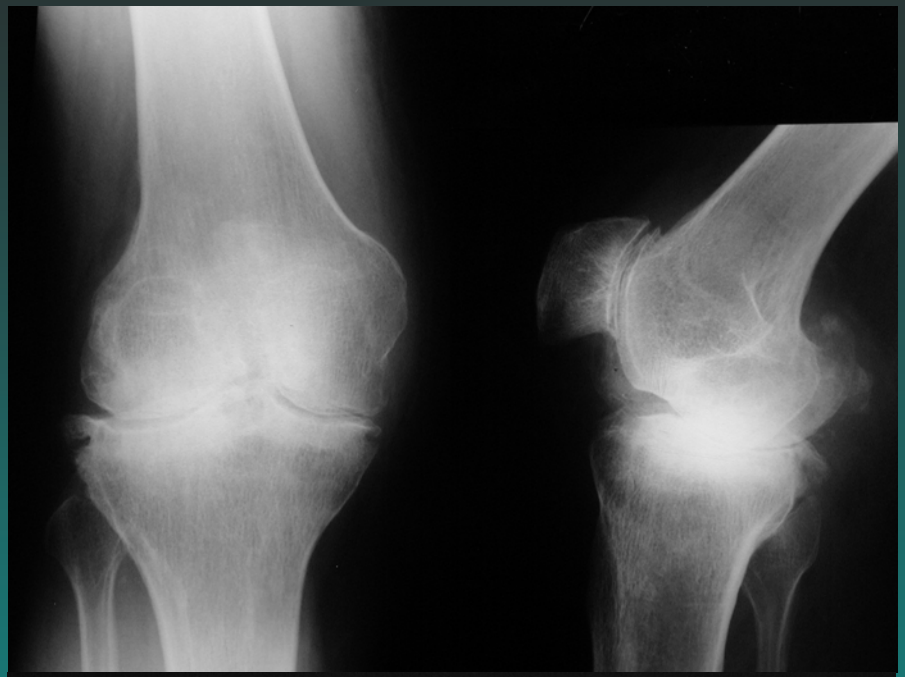

- 48 jähriger Patient
- bekannte Hämophilie A
- rezidiv. Ergüsse
- anamnest. Faktorsubstitution
- keine Voroperationen

Kniegelenk

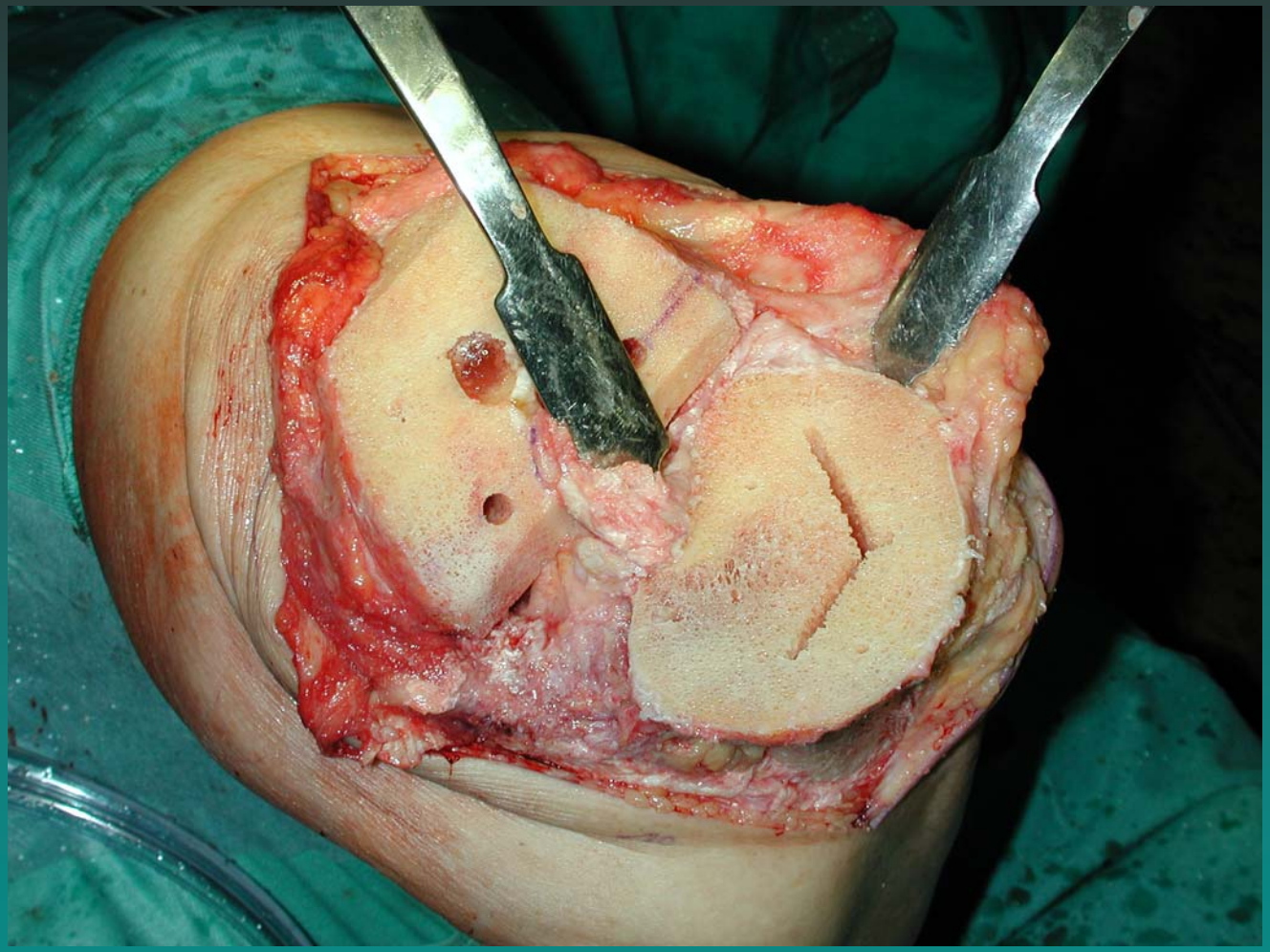

Kniegelenk

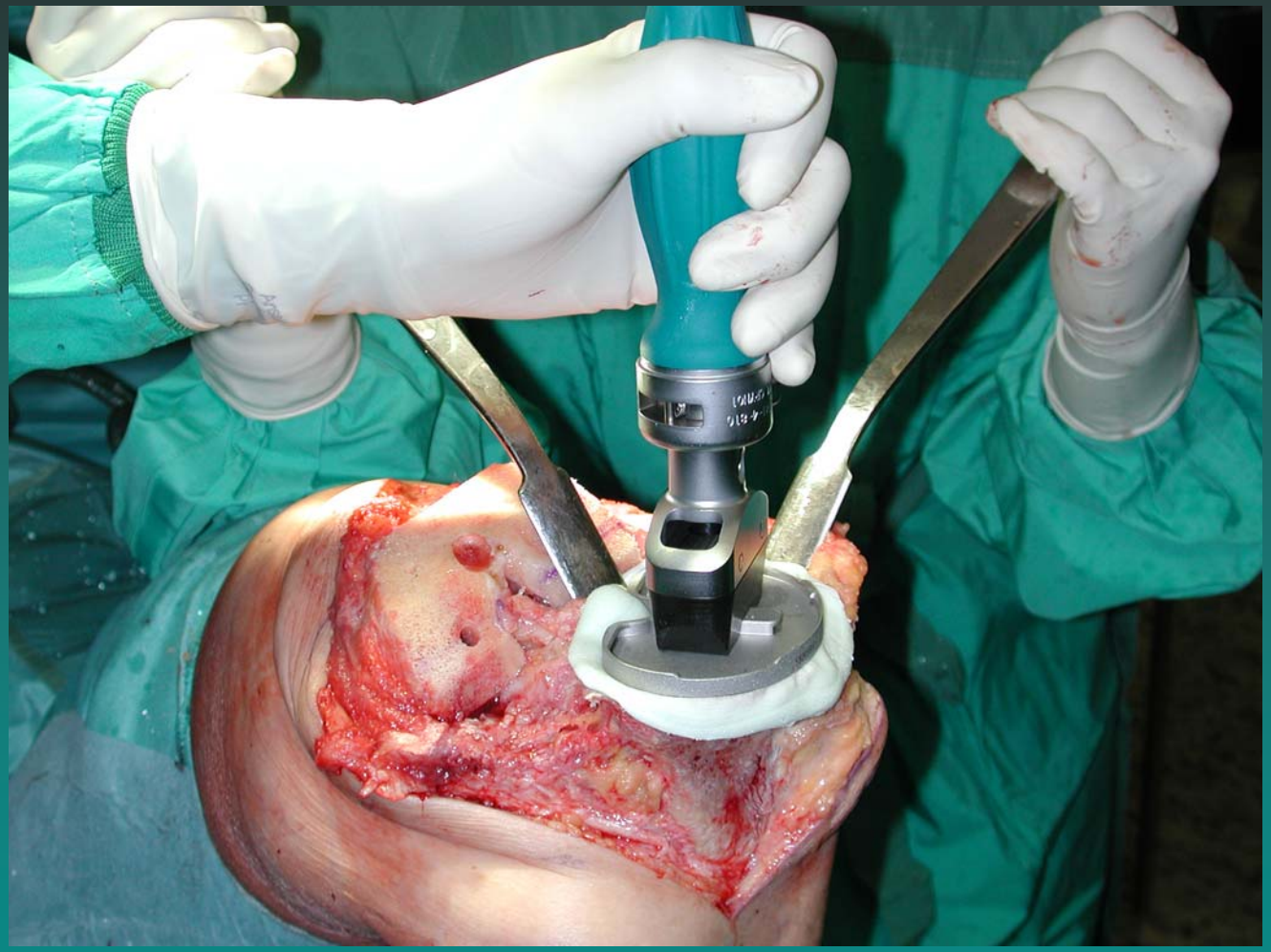

Kniegelenk

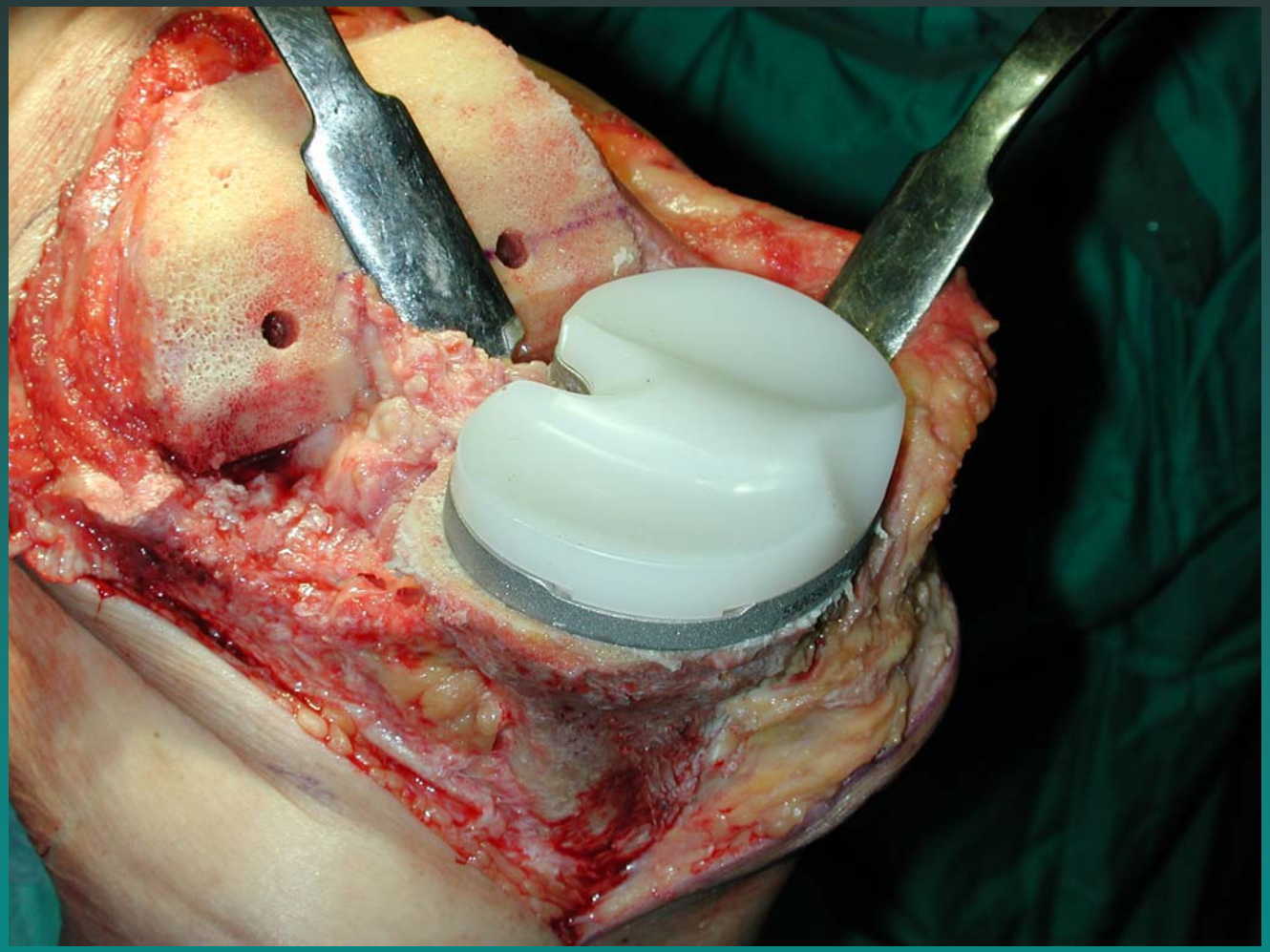

Kniegelenk

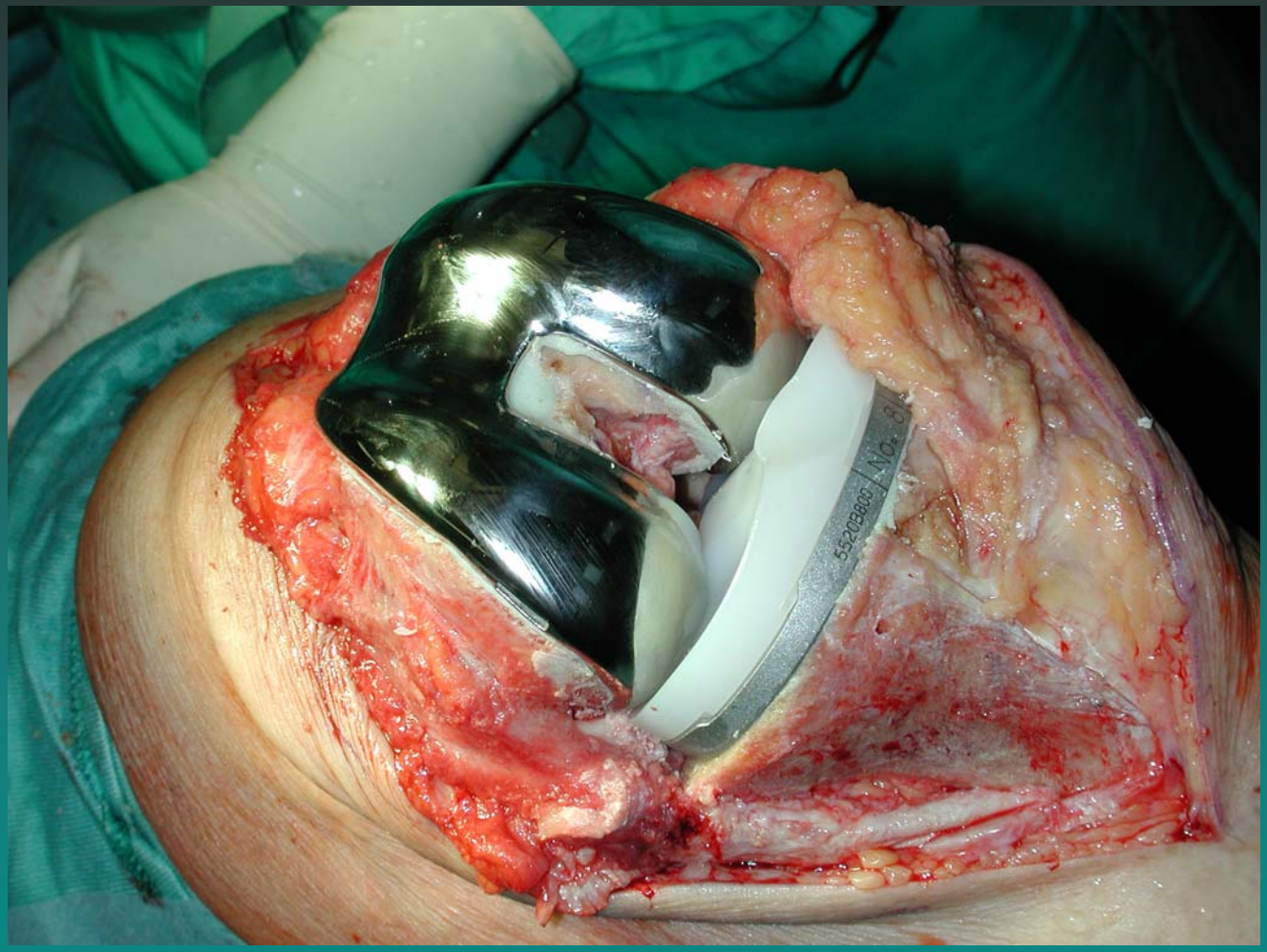

Kniegelenk

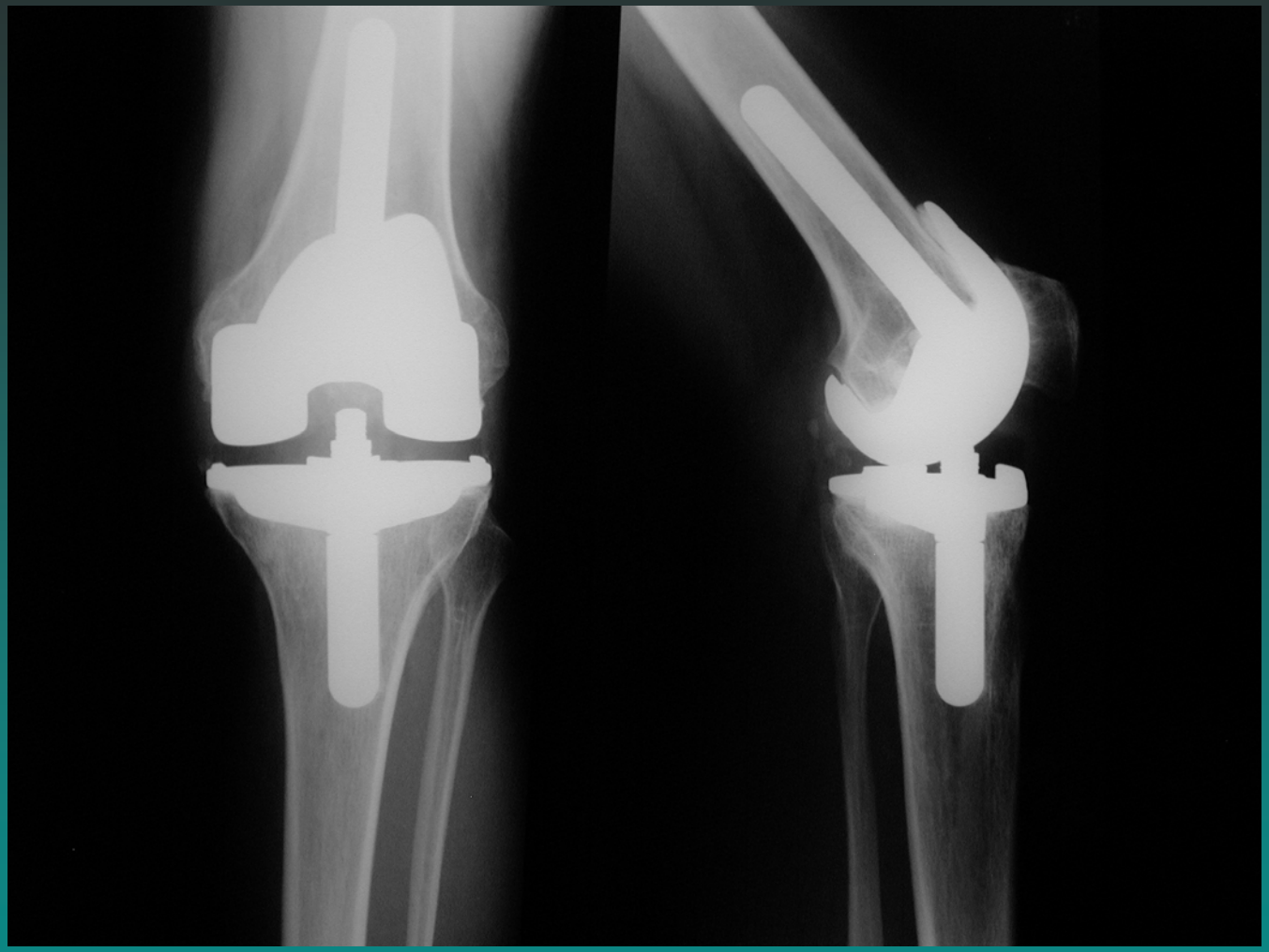

5 J. nach Implantation einer bikondylären Oberflächenersatzprothese

Oberes Sprunggelenk

Oberes Sprunggelenk

Oberes Sprunggelenk

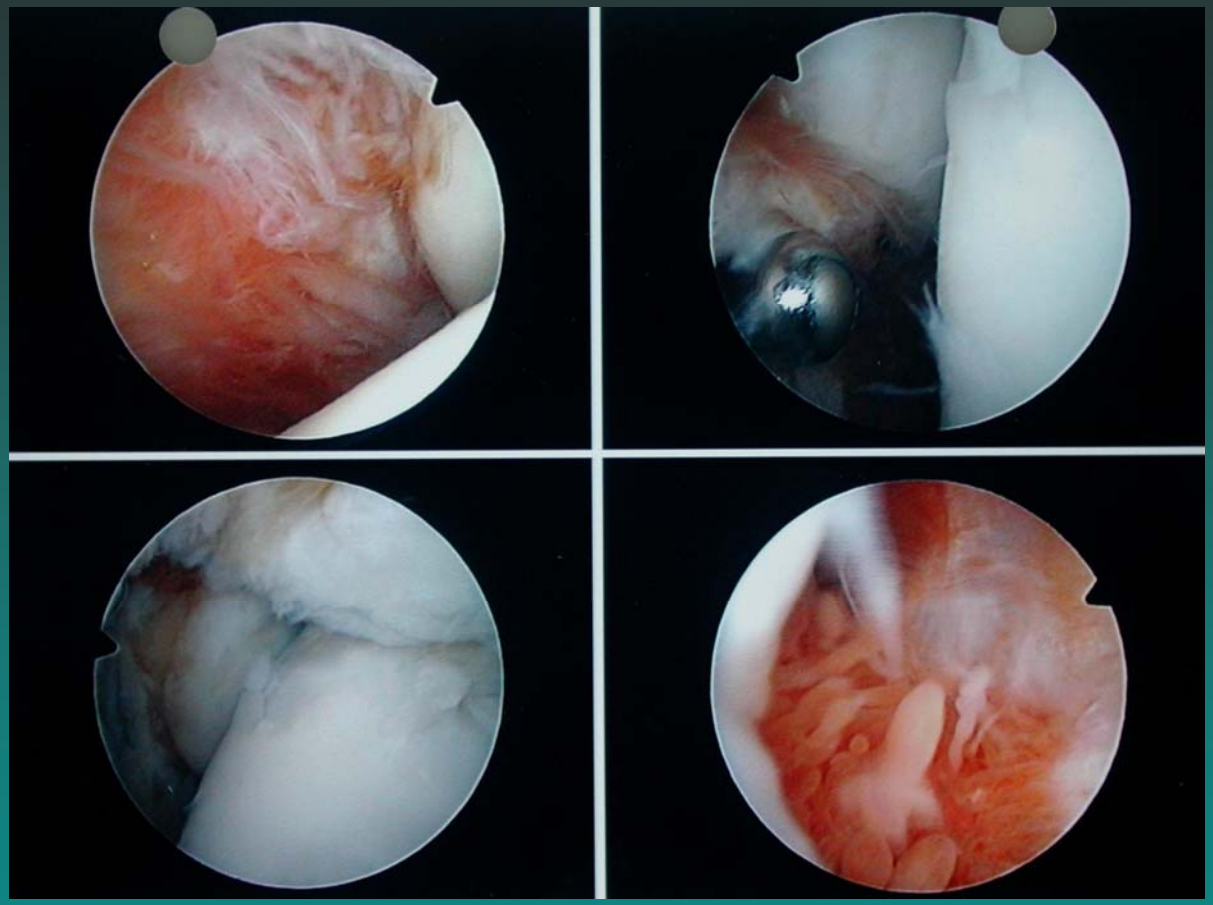

23jähriger Patient, rezidiv. Einblutungen,
seit 3 Monaten intermittierende Einklemmungen

Oberes Sprunggelenk

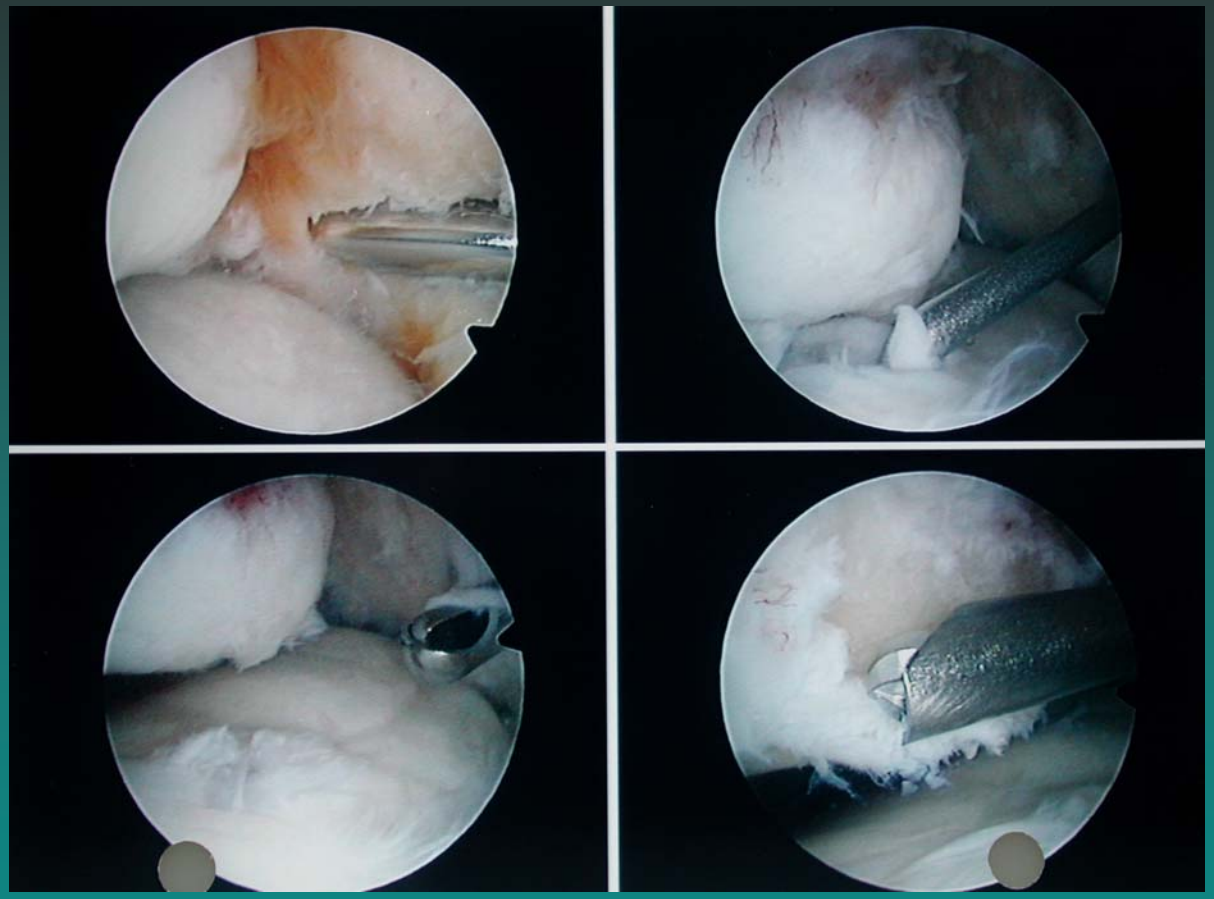

Oberes Sprunggelenk

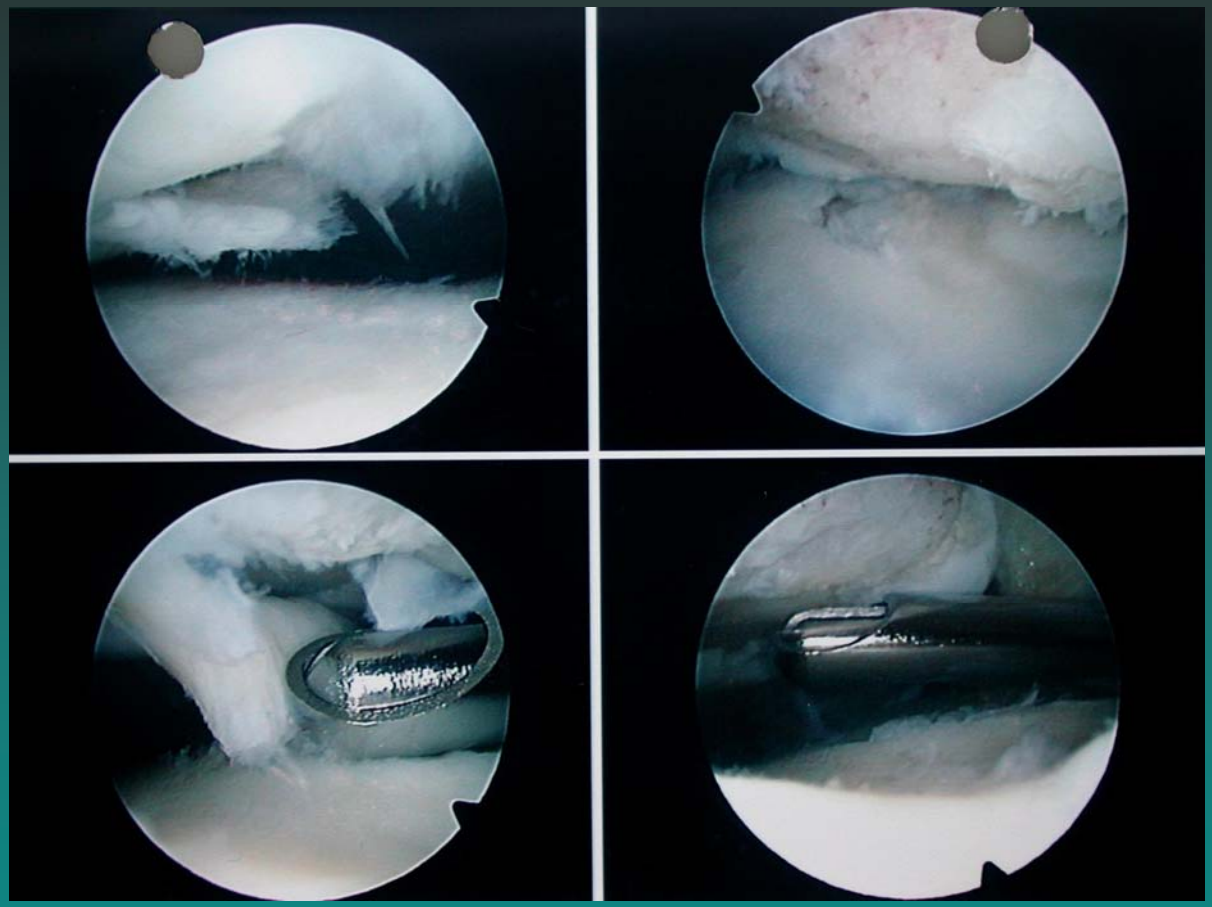

Oberes Sprunggelenk

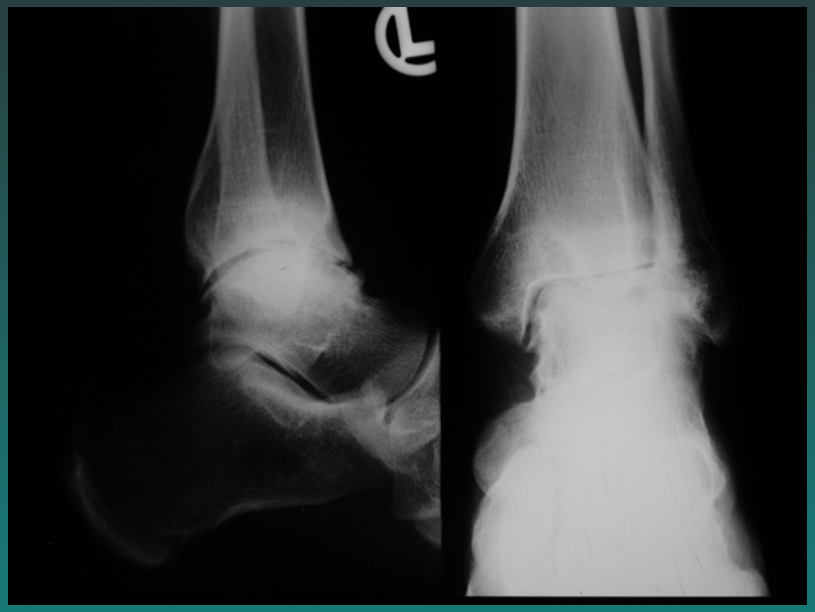

2002

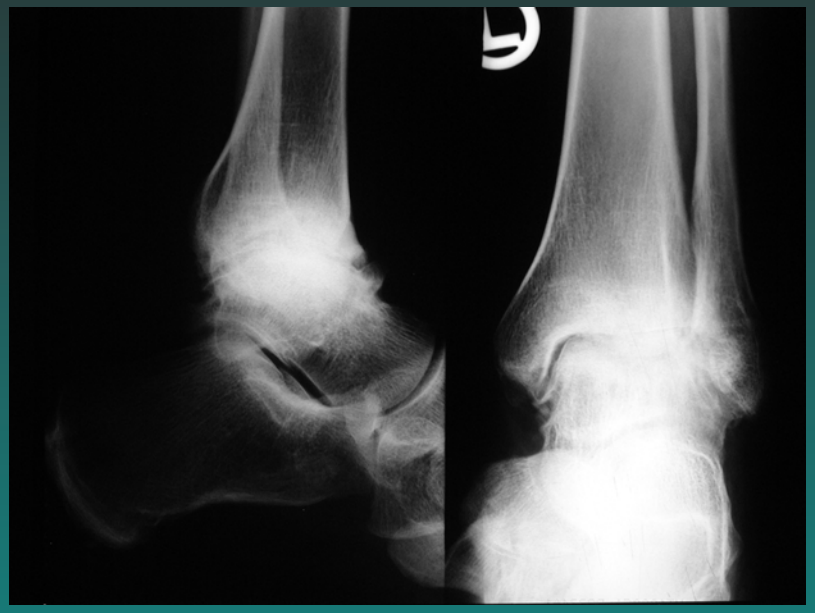

2007

37jähriger Patient, Hämophilie A

Oberes Sprunggelenk

Ellenbogengelenk

25jährige Patientin, Hämophilie A

Ellenbogengelenk

- (partielle) offene Synovektomie
- Radiusköpfchenresektion
- Arthrodese
- Orthesenversorgung
- Endoprothetik noch unklar

Hüftgelenk

Implantatwahl in Abhängigkeit von der Gelenk- und Knochendestruktion

Vielen Dank

für

Ihre

Aufmerksamkeit