

Definition

Normalerweise überlappen die Zähne des Oberkiefers die Zähne des Unterkiefers. Treffen die Zähne umgekehrt aufeinander, spricht man von einem Kreuzbiss. Je nachdem, ob nur die Zähne auf einer Seite oder die Zähne auf beiden Seiten falsch verzahnt sind, spricht man von einem einseitigen oder beiderseitigen Kreuzbiss.

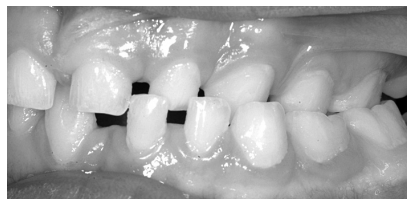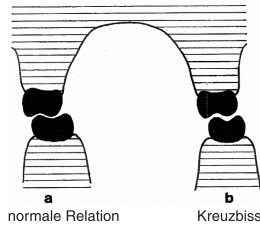


Abb.: Kreuzbiss

Zahnbogenanomalie

<K 07.2>

Kreuzbiss, einseitig

Häufigkeit, Symptome, Ursachen

Bei Untersuchungen von Schulanfängern in Deutschland wurde in 9% aller Fälle ein Kreuzbiss festgestellt. Bei einem einseitigen Kreuzbiss ist häufig der gesamte Unterkiefer so zu einer Seite verschoben, dass das Kinn von der Gesichtsmitte abweicht und diese Fehlstellung schon bei der Betrachtung des Gesichtes des Patienten auffällt. Wird der Kreuzbiss nicht im Kindesalter vom Kieferorthopäden behandelt, verbleibt die Asymmetrie im Gesicht und kann im Erwachsenenalter nur operativ korrigiert werden. Häufigste Ursache eines Kreuzbisses ist ein zu schmaler Oberkiefer. Ein solcher Oberkiefer kann beispielsweise bei Mundatmern entstehen, bei denen die Zunge keine Stützfunktion für den Gaumen ausübt und die Nasenwege klein ausgebildet sind, da sie nicht benutzt werden. Mundatmung kann Angewohnheit oder aufgrund verlegter Atemwege nicht anders möglich sein. Ist der Oberkiefer zu schmal, schiebt der Patient den Unterkiefer zu einer Seite, um besser kauen zu können.

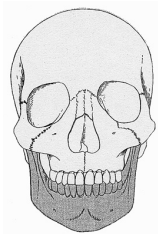


Abb.: normale Position des Unterkiefers

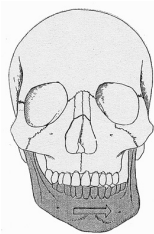


Abb.: Versetzung des Unterkiefers nach links

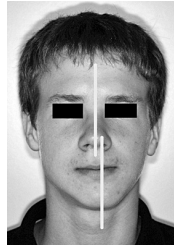

Abb.: Patient mit Kreuzbiss

zende Gaumennahterweiterungsapparatur (GNE) angezeigt, die an der knöchernen Gaumennaht den Oberkiefer so erweitert, dass es außerdem zu einer Verbreiterung der Nasenhöhlen, zu einer Begradigung der Nasenscheidewand und zu einer deutlichen Verbesserung der Nasenatmung führen kann.

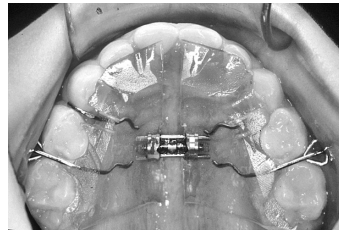


Abb.: Herausnehmbare Zahnspange mit Schraube

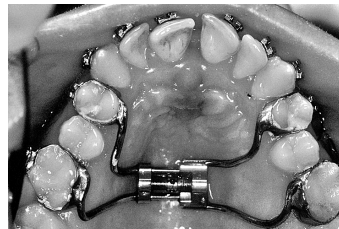


Abb.: Gaumennahterweiterungsapparatur

Diagnostik

Zur Feststellung einer Kreuzbissverzahnung wird der Patient aufgefordert, auf den Backenzähnen zusammenzubeißen. Ein Röntgenbild ist für die Identifikation des Kreuzbisses nicht erforderlich, jedoch für die Kontrolle des Behandlungsverlaufs hilfreich.

Therapie

Zur Nachentwicklung des Oberkiefers in der Breite stehen verschiedene kieferorthopädische Apparaturen zur Verfügung. Bei geringer Ausprägung kann eine herausnehmbare Zahnspange mit Schraube helfen. Bei sehr schmalem Gaumen ist eine festsit-

Poliklinik - Neuaufnahme:
Dienstag jeweils 9.00 - 12.30 Uhr,
Vor Anmeldung: Tel. (0 6841) 16-24910
Kieferorthopädische Behandlung:
Montag - Donnerstag 8.00 - 16.30 Uhr,
Freitag 8.00 - 13.00 Uhr
Termine unter Tel. (06841) 16-24915

