Klinik für Innere Medizin III - Kardiologie, Angiologie, Internistische Intensivmedizin
Direktor:
Prof. Dr. Michael Böhm
Universitätsklinikum des Saarlandes
http://www.uks.eu/kardiologie

Herzinfarkt, akut <I 21>

Myokardinfarkt

Definition

Der akute Herzinfarkt führt zur Zerstörung von Herzmuskelgewebe durch eine plötzliche Unterbrechung der Blutzufuhr in einem Herzkranzgefäß. Er entsteht meist aufgrund einer Arterienverkalkung (Atherosklerose) durch Aufbrechen eines Arterienbelags (Plaque) und Bildung eines gefäßverschließenden Blutgerinnsels (Thrombus).

Häufigkeit, Symptome, Ursachen

In Deutschland erleiden jedes Jahr ca. 280 000 Menschen einen Herzinfarkt. Leitsymptom ist der mehr als 20 Minuten anhaltende, oft durch körperliche oder seelische Belastung ausgelöste Brustschmerz (Angina pectoris), der in Hals, Kiefer, Arme oder Oberbauch ausstrahlen kann und sich durch Ruhe oder Nitroglyceringabe nicht zurückbildet. Zusätzlich können Luftnot, Schweißausbruch, Übelkeit und Herzrhythmusstörungen auftreten. Bei älteren Menschen, Diabetikern und Frauen können die Symptome auch atypisch sein. Ursachen für den Herzinfarkt auslösende Atherosklerose sind vor allem zu hoher Blutdruck, LDL-Cholesterinerhöhung, Zuckerkrankheit und Rauchen.

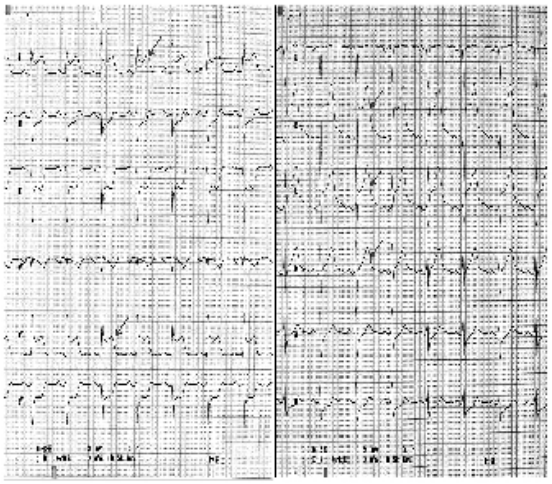

Abb. 1: 12-Kanal-EKG eines akuten ST-Hebungsinfarktes im Vorderwandbereich.

Diagnostik

Bei Verdacht auf Herzinfarkt ist eine sofortige Klinikeinweisung in Arztbegleitung erforderlich. Das 12-Kanal-EKG ist das Schlüsselinstrument zur Diagnose und zur weiteren Therapie des Herzinfarktes. Zusätzlich sollte eine Blutentnahme zur Untersuchung der den Herzmuskelschaden anzeigenden Herzenzyme (Troponin, CK, CK-MB, GOT und LDH) erfolgen.

Therapie

Zeigen sich im EKG signifikante Hebungen der sogenannten ST-Strecke (ST-Hebungsinfarkt) sollte eine schnellstmögliche Herzkatheteruntersuchung zur Wiedereröffnung des verschlossenen Blutgefäßes mittels Ballonkatheter und Stenteinlage innerhalb von 2 Stunden durchgeführt werden. Kann diese Zeit nicht eingehalten werden, sollte eine medikamentöse Auflösung des Blutgerinnsels erfolgen (Fibrinolyse) und die Patienten im Anschluss einer Herzkatheteruntersuchung zugeführt werden.

Zeigen sich keine ST-Hebungen im EKG, erfolgt die weitere Therapie in Abhängigkeit von Risikomerkmalen (Troponinerhöhung, relevante ST-Streckensenkung, Instabilität von Kreislauf oder Herzrhythmus, therapieresistente Beschwerden, Diabetes mellitus). Bei positivem Risikomerkmal sollte eine Herzkatheteruntersuchung innerhalb von 72 Stunden erfolgen. Bei negativen Risikomerkmalen werden Symptome, EKG und Herzenzyme kontrolliert und, falls weiter negativ, ein Belastungstest durchgeführt, der – falls positiv – ebenfalls in die Herzkatheteruntersuchung münden sollte, andernfalls in eine medikamentöse Therapie. Die medikamentöse Therapie des Herzinfarktes enthält unter anderem Thrombozytenaggregationshemmer, Betablocker, Statin und ACE-Hemmer.

Autor: Dr. Jörg Schmidt

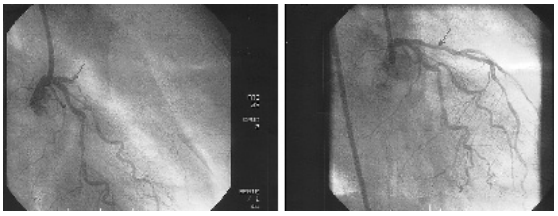

Abb. 2: Herzkatheteruntersuchung bei akutem Herzinfarkt: links Darstellung eines Gefäßabbruchs der Vorderwandarterie, rechts Darstellung des wiedereröffneten Herzkranzgefäßes.

Klinik für Innere Medizin III
Prof. Dr. Bruno Scheller
Tel. (06841) 16-23364
E-Mail: bruno.scheller@uks.eu