

## ÜBERSICHTSARBEIT

# Knorpelrekonstruktion und Gelenkerhalt

Medikamentöse und operative Möglichkeiten

Henning Madry, Ulrich Wolfgang Grün, Gunnar Knutsen

## ZUSAMMENFASSUNG

**Hintergrund:** Gelenkknorpeldefekte entstehen häufig durch Traumata und im Rahmen der primären Arthrose. Sie sind seltener eine Folge metabolischer Störungen des subchondralen Knochens wie Osteonekrose oder Osteochondrosis dissecans. Beim Erwachsenen heilen sie nicht spontan und können in eine sekundäre Arthrose münden. Neben der symptomatischen medikamentösen Therapie sollen SADOA („slow acting drugs in osteoarthritis“) wie zum Beispiel Glukosamin und Chondroitin eine kausale medikamentöse Behandlung ermöglichen. Operative Therapiestrategien streben die Bildung eines Reparaturgewebes oder die Entlastung von Gelenkanteilen mit Knorpelschäden an.

**Methode:** Die vorliegende Arbeit gibt eine Übersicht über selektiv recherchierte Literatur, mit einem Fokus auf Publikationen der letzten fünf Jahre und älteren Standardpublikationen. Auf Leitlinien und klinische Studien mit hohen Evidenzniveaus wurde besonderes Augenmerk gelegt, ebenso auf Übersichtsarbeiten, relevante Studien und Buchkapitel.

**Ergebnisse:** Nur wenige randomisierte Studien vergleichen konservative mit operativen Verfahren. Trotz kausaler pharmakologischer Konzepte gibt es gegenwärtig keine Medikamente, die die Progredienz der Knorpelzerstörung aufhalten oder umkehren. Knorpeldébridement verhindert nicht die Arthroseprogression und wird daher nicht zur alleinigen Therapie empfohlen. Markraumöffnende Verfahren und osteochondrale Transplantate sind für kleine fokale Gelenkknorpeldefekte, die autologe Knorpelzelltransplantation (ACT) ist primär für größere Knorpeldefekte indiziert. Diese operativ-rekonstruktiven Therapieverfahren haben für die Arthrosetherapie einen geringeren Stellenwert. Kniegelenksnahe Osteotomien sind bei unilateralen Gonarthrosen mit Achsdeformität sinnvoll.

**Schlussfolgerung:** Chirurgisch-rekonstruktive Verfahren können die Gelenkfunktion verbessern und damit die Implantation eines endoprothetischen Oberflächenersatzes hinauszögern.

### ► Zitierweise

Madry H, Grün UW, Knutsen G: Cartilage repair and joint preservation: medical and surgical treatment options. Dtsch Arztebl Int 2011; 108(40): 669–77. DOI: 10.3238/arztebl.2011.0669

Der hyaline Gelenkknorpel ermöglicht die physiologische Gelenkfunktion (e1–e3). Eine Arthrose, Traumata und Erkrankungen des subchondralen Knochens wie die Osteochondrosis dissecans (OD) oder Osteonekrose, die sekundär den Gelenkknorpel betreffen, können Knorpelschäden erzeugen (e4–e7). Trotz dieser unterschiedlichen Ätiologie ist das klinische Endstadium identisch: die herabgesetzte Gelenkfunktion, manifestiert durch Schmerz und Bewegungseinschränkung. Nach vollständigem Verlust des Gelenkknorpels verbleibt häufig nur der endoprothetische Oberflächenersatz als Therapieoption (e8). Daher sind rekonstruktive gelenkerhaltende Therapien von hoher klinischer Relevanz (e9).

Der vorliegende Artikel gibt einen Überblick über medikamentöse und bereits zugelassene operative Verfahren zur Knorpelrekonstruktion, die indiziert sind, wenn Knorpelschäden trotz konservativer und medikamentöser Therapie symptomatisch bleiben. Da unterschiedliche Erkrankungen zum Knorpelverlust führen, ist dieser Beitrag keine Übersichtsarbeit zum alleinigen Thema „Arthrose“ (e10). Aspekte der Prävention (e11), das breite Spektrum physikalisch-krankengymnastischer Maßnahmen (e12) – die essenzielle Komponenten der multimodalen Therapie darstellen –, sowie Erkrankungen des rheumatischen Formenkreises (e13–e16) soll der vorliegende Artikel aufgrund der Komplexität dieser Teilbereiche nicht abbilden. Ebenso sind aktuelle Themen wie Applikation chondrogener Faktoren als Proteine (e17) oder Gene (e18), Züchtung von Ersatzknorpel in Bioreaktoren („Tissue engineering“) (e19), Testung von Biokompositen mit verbesserten Gerüstwerken (e20) oder präklinische pharmakologische Therapien (e21) nicht Gegenstand dieser Arbeit.

## Definitionen

Chondrale Defekte sind auf den Knorpel beschränkt (1, e5, e9). Osteochondrale Defekte reichen in den subchondralen Knochen (1, e5, e9). Während eine Regeneration die identische Wiederherstellung der originalen Struktur des Gelenkknorpels bedeutet, ist die Reparatur eine andersgeartete, potenziell minderwertigere Form der Knorpelheilung (1, e5, e9).

Lehrstuhl für Experimentelle Orthopädie und Arthroseforschung, Universität des Saarlandes, Homburg/Saar: Prof. Dr. med. Madry

Klinik für Orthopädie und Orthopädische Chirurgie (Direktor: Prof. Dr. med. Kohn), Universitätsklinikum des Saarlandes, Homburg/Saar: Prof. Dr. med. Madry, Dr. med. Grün

Klinik für Orthopädische Chirurgie, Universitätsklinik Nord-Norwegen, Universität Tromsø, N-9038 Tromsø, Norwegen: Prof. Dr. med. Knutsen

**TABELLE 1**

**Häufige Erkrankungen, die zu Schäden des Gelenkknorpels führen**

Erkrankung	Häufigkeit	Ätiologie		Ausgangspunkt	Therapie der Knorpelschäden	
					konservativ	operativ
traumatischer Knorpelschaden	++	primär	Scherkräfte, Kompression	Knorpel	physikalische Therapie, temporäre Entlastung, NSAR	Alters-, gelenk- und stadienabhängig; Refixation, Mikrofrakturierung, OCT, ACI, (e2, e5)
Arthrose	+++	primär	multifaktoriell, Störung des Knorpelmetabolismus, biochemisch, biomechanische, genetische Faktoren (e2, e3, e66, e67), Polyarthrose	Knorpel (subchondraler Knochen?)	physikalische Therapie, temporäre Entlastung, NSAR, SADOA, i.a.-Injektionen: Kortikoide, Hyaluronsäure, (2, 3, 8)	Alleiniges Débridement nicht indiziert (20, e67); markraumeröffnende Verfahren bei umschriebenen Defekten, Umstellungsosteotomie, Endoprothesen (e2, e4–e6, e8, e104)
		sekundär	Infektionen, Trauma, Adipositas, gestörte Gelenkmechanik (Achsenfehlstellung, Dysplasie, posttraumatisch)			
Osteochondrosis dissecans	+	primär	Störung der Mikrozirkulation, Mikrotraumata; nachfolgend kann ein osteochondrales Fragment als freier Gelenkörper herausgelöst werden („Gelenkmaus“), es entsteht ein osteochondraler Defekt. Häufigkeitsgipfel: Kindes- und Jugendalter	subchondraler Knochen	physikalische Therapie, temporäre Entlastung, NSAR (e5)	Alters-, gelenk- und stadienabhängig. Refixation, retrograde und antegrade Anbohrung, Mikrofrakturierung, ACI, OCT, Spongiosaplastik (e22, e23, e30–e34)
Osteonekrose	+	primär (M. Ahlbäck, SPONK)	Perfusionstörung des subchondralen Knochens, Mikrotraumata (e24, e26); durch anschließende subchondrale Fraktur mit Kollaps des darüberliegenden Knorpels entsteht ein osteochondraler Defekt. Häufigkeitsgipfel: > 60 Jahre, meistens sind Frauen betroffen.	subchondraler Knochen	physikalische Therapie, temporäre Entlastung, NSAR	Débridement, Mikrofrakturierung, retrograde und antegrade Anbohrung, Spongiosaplastik, Endoprothetik (e2, e29)
		sekundär (SON)	Kortikoidtherapie, M. Caisson, Alkoholabusus, Traumata, M. Gaucher, SLE, Radiatio (e12, e27, e111–e113)			
chronische Polyarthrit	++	primär	chronisch entzündliche Erkrankung der Synovialmembran, Autoimmunogenese	Synovialmembran	physikalische Therapie, NSAR, Immunsuppressiva (Methotrexat, TNF-alpha-Antagonisten, Kortikoide) (e10)	Synovektomie, Radiosynoviorthese, Endoprothetik (e9–e12)

ACI, Autologe Chondrozytenimplantation; NSAR, nichtsteroidale antiinflammatorische Medikamente; OCT, Osteochondrale Transplantation; SADOA, „slow acting drugs in osteoarthritis“; SLE, systemischer Lupus erythematosus; SON, „secondary osteonecrosis of the knee“; SPONK, „spontaneous osteonecrosis of the knee“

**Epidemiologie**

Die Arthrose ist die häufigste Gelenkerkrankung; etwa 10 % aller Männer > 60 Jahre leiden an ihr (e22–e24). Eine prospektive Studie von 1 000 Kniegelenksarthroskopien ergab Knorpelschäden in 61 % der Fälle, hervorgerufen zu 44 % durch eine Arthrose, zu 28 % durch fokale Knorpelschäden und zu 2 % von OD (e25). Bei 3 % aller > 50-jährigen Patienten sind Knieschmerzen auf eine Osteonekrose zurückzuführen (e26).

**Ätiologie**

Eine Vielzahl von Erkrankungen führt zu Gelenkknorpelschäden (Tabelle 1). Umschriebene Knorpeldefekte mit normalem angrenzenden Knorpel entstehen oft als Folge eines Traumas oder einer OD (e5, e9). Für die Arthrose sind flächige, diffuse begrenzte Defekte charakteristisch. Die primäre Arthrose ist ein komplexes multifaktorielles Krankheitsbild, bei deren Entstehung genetische, biomechanische und biochemische Faktoren eine Rolle spielen (e27–e29). Sie kann auch sekundär, beispielsweise durch

**TABELLE 2**

**Übersicht über derzeit verwendete Substanzen zur Arthrosetherapie und die Evidenzlage**

Substanz	Applikation	Evidenzlage
Glukosamin*	p. o.	widersprüchlich; in der GAIT-Studie zeigen sich keine symptomatischen oder strukturerhaltenden Effekte (Evidenzgrad I) (4, 5). Strukturerhaltender Effekt in anderen Studien berichtet (Evidenzgrad I) (e59, e62).
Chondroitin*	p. o.	widersprüchlich; kein Nachweis symptomatischer oder strukturerhaltender Effekte in der GAIT-Studie (Evidenzgrad I) (4, 5); Nachweis eines symptomatischen und strukturerhaltenden Effektes in anderer Studie (Evidenzgrad I) (6)
Diacerein*	p. o.	geringer symptomatischer Effekt (Evidenzgrad I) (2, 7)
Doxycyclin	p. o.	Hinweise auf strukturerhaltende Effekte (Evidenzgrad I) (2)
IL-1 Rezeptorantagonist	s. c., i. a.	primär für die orale Therapie der rheumatischen Arthritis etabliert. Eignung für die Arthrosetherapie wird aktuell untersucht (2).
Fibroblastenwachstumsfaktor-18	i. a.	im Arthrose-Tiermodell verbesserte Knorpelreparatur (e69); aktuell Phase-I- und -II-Studien zur intraartikulären Injektion zur Therapie der Arthrose und von traumatischen Knorpeldefekten (e70, e71)
Hyaluronsäure*	i. a.	symptomatische Wirkung temporär (8, e65–e67); keine Evidenz für Strukturerhalt
ICE-Inhibitoren Bisphosphonate Calcitonin MMP-Inhibitoren Östrogen	p. o. p. o., i. v. i. v., i. m., s. c. p. o. p. o., TTS	symptomatische und strukturerhaltende Effekte sind in einzelnen Studien beschrieben. Die Datenlage bleibt jedoch unklar, da kontrollierte Studien mit großen Fallzahlen fehlen.

Applikationsformen: TTS, transkutanes therapeutisches System; p. o., per os; i. a., intraartikulär; i. v., intravenös; i. m., intramuskulär; s. c., subkutan

\*SYSADOA („symptomatic slow acting drugs in osteoarthritis“; symptomatisch langsam wirkende Arthrose-Medikamente). Für die Einteilung der hier genannten Medikamente in die Gruppe der DMOADs („disease modifying osteoarthritis drugs“; krankheitsmodifizierende Arthrose-Medikamente), die die Knorpeldegeneration aufhalten oder sogar rückgängig machen, fehlt bislang der sichere klinische Nachweis.

traumatische Gelenkknorpeldefekte verursacht werden (e30). Die OD ist eine potenziell reversible Erkrankung primär des subchondralen Knochens (e4, e5). Wenn sie sich auf den Gelenkknorpel ausweitet, kann ein osteochondraler Defekt entstehen (e4, e5, e31, e32). Bei der Osteonekrose liegt ein Knocheninfarkt vor, der zu einem osteochondralen Defekt führt (e33–e38). Die wichtige Frage, warum Knorpeldefekte beim Erwachsenen nicht regenerieren, kann trotz zahlreicher Studien weiterhin nicht beantwortet werden. Mögliche Ursachen sind die fehlende Blutversorgung des Knorpels, die aggressive Synovia sowie nicht ausreichende Regenerationssignale und/oder eine frühzeitige Aktivierung kataboler Signalkaskaden (e1, e29).

**Bildgebende Diagnostik**

Die Diagnose von fokalen, nichtarthrotischen Knorpelschäden ist schwierig. Das Standardröntgenbild in zwei Ebenen zeigt keine chondralen Defekte und osteochondrale Defekte nur nach Ablösung größerer knöcherner Fragmente (e9). Zur Arthrosetherapie werden radiologische Kriterien (e39) und die Größe des röntgenologischen Gelenkspaltes als indirekter Indikator der Knorpeldicke herangezogen (e40, e41). Hierfür wendet man die 45°-Belastungsaufnahme nach Rosenberg an. Damit lässt sich eine Gelenkspaltverschmälerung in den Gelenkbereichen detektieren, die bereits in Frühstadien der Arthrose geschädigt und in Kniebeugung belastet sind (in Streckstellung im anterior-posterior-Strahlengang oft nicht nachweisbar) (e9, e41–e43).

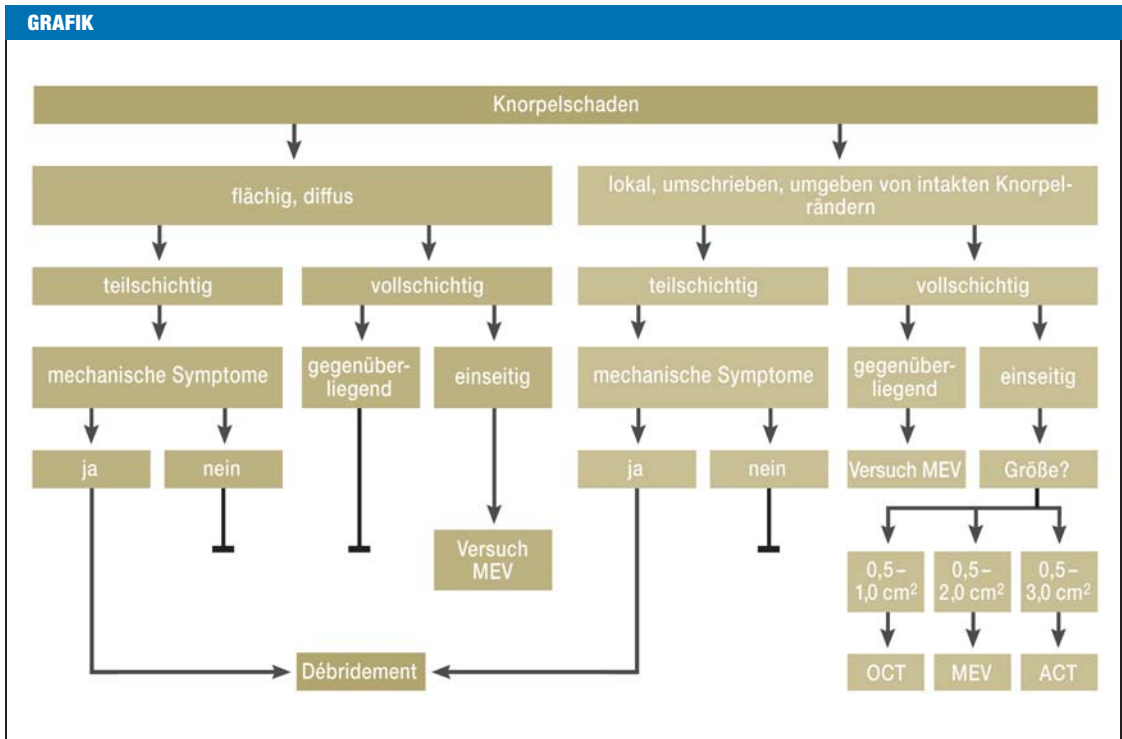
Zur direkten Defektdarstellung hat sich die Magnetresonanztomographie (MRT) durchgesetzt. Hier wird zunehmend die hochauflösende 3-Tesla-MRT verwendet (e44–e46). Experimentell ist das Knorpelvolumen quantifizierbar und korreliert bei mittelschwerer/schwerer Arthrose mit der Gelenkspaltverschmälerung (e47). Ein Knochenmarködem – als Zeichen einer Kontusion – liefert einen wichtigen indirekten Hinweis auf einen Knorpeldefekt. MRT-Bildprotokolle beurteilen nach knorpelrekonstruktiven Verfahren (e44) strukturelle (Mocart-Bewertungssystem) (e48) und biochemische Parameter des Reparaturgewebes (dGEMRIC und Natriumbildgebung zur Beurteilung des Proteoglykangehalts; T2/T1rho(T1- $\rho$ )-Mapping zur Beurteilung des Kollagengehalts und der Faseranordnung) (e44, e49–e51).

Diese zeitaufwendigen Methoden sind noch nicht für Routineuntersuchungen geeignet.

Die Wahl zusätzlicher Verfahren hängt auch von der zugrundeliegenden Pathologie ab: Per Computertomographie (CT) ist der subchondrale Knochen beurteilbar; die CT-Arthrographie erlaubt genaue Bewertungen der Stabilität des osteochondralen Fragments bei der OD (e52).

**Therapieprinzipien**

Primäres Ziel der medikamentösen Therapie aller symptomatischen Knorpelschäden ist die Schmerzreduktion (2, e53) im Rahmen eines Stufenschemas, beginnend mit Paracetamol bei leichten, nichtsteroidalen antiinflammatorischen Medikamenten (NSAR) bei



**Orientierendes Schema zur rekonstruktiv-chirurgischen Therapie des Knorpelschadens abhängig von Tiefe und Ausdehnung.** Rekonstruktiv-chirurgische Verfahren sind bei Knorpelschäden indiziert, die trotz hinreichender konservativer und medikamentöser Therapie symptomatisch bleiben. Weitere Indikationsparameter sind unter anderem Lokalisation, Beinachsenverhältnisse, Knieinstabilität und Patientenalter. Mechanische Symptome umfassen Einklemmung und Blockierung. ACT, autologe Chondrozytentransplantation; MEV, markraumeröffnende Verfahren; OCT, osteochondrale Transplantate

stärkeren und ergänzt durch Opioide bei starken Schmerzen. Intraartikuläre Kortikoide sind in Akutphasen indiziert. Da ihre symptomatische Wirkung belegt ist (2, e53), wird hier auf sie nicht eingegangen.

Ziele der rekonstruktiv-operativen Behandlung sind Verbesserungen von Gelenkfunktion und Gelenkkongruenz sowie Prävention der arthrotischen Schädigung intakter Knorpelareale. *Tabelle 1* zeigt die zumeist stadienabhängigen Therapieoptionen für traumatische Knorpeldefekte (e4, e9), Arthrose (e4, e8–e10, e12), OD (e31, e32, e54–e58) und Osteonekrose (e4, e38).

**Medikamentöse Therapie**

Fast alle der nachfolgend genannten Therapien werden vorwiegend zur Arthrosetherapie angewendet. Problematisch bleiben die kurzen Nachuntersuchungszeiträume vor dem Hintergrund der langsamen Progredienz der Knorpeldegeneration.

Kausale pharmakologische Konzepte zur Arthrosetherapie zielen auf eine Verlangsamung der Knorpeldegeneration ab (2). Die Medikamentengruppe SADOA („slow acting drugs in osteoarthritis“) ist in SYSADOA („symptomatic slow acting drugs in osteoarthritis“) mit symptomatischer Wirkung (Verbesserung der Gelenkfunktion, Schmerzreduktion) und DMOADs („disease modifying osteoarthritis drugs“) unterteilt. DMOADs sollen die Knorpeldegeneration aufhalten oder sogar

umkehren (*Tabelle 2*). Die Osteoarthritis Research Society International gibt evidenzbasierte Empfehlungen zur Therapie der Gon- und Coxarthrose (Evidenzgrad I; Metaanalyse von 351 Studien) (3).

Glukosamin, ein Bestandteil der Knorpelmatrix, wirkt oral gering antiphlogistisch. Unabhängige, placebokontrollierte Studien fanden keine (e59), andere Studien symptomatische Effekte (2). Zwei randomisierte, kontrollierte Studien wiesen eine geringe, signifikante Verringerung der Gelenkspaltverschmälerung am Knie (e60, e61), aber nicht am Hüftgelenk nach (e62). Die GAIT-Multicenter-Studie fand weder eine Verringerung der Gelenkspaltverschmälerung noch eine klinische Verbesserung der Schmerzen und Gelenkfunktion nach zwei Jahren bei Gonarthrose (Evidenzgrad I) (4, 5).

Die Effekte von Chondroitinsulfat (Bestandteil der Knorpelmatrix) bezüglich Schmerzreduktion, Funktionsverbesserung und Knorpelerhalt bleiben unklar. Während bei Gonarthrosepatienten nach zwei Jahren eine Symptomverbesserung und Reduktion der radiologischen Gelenkspaltverschmälerung beschrieben wurde (6, e63), ergab die GAIT-Studie keine Unterschiede zur Placebogruppe (jeweils Evidenzgrad I) (4, 5, e64).

Das oral verabreichbare Medikament Diacerein (1,8-Diacetoxy-3-carboxyanthrachinon; in Deutschland nicht zugelassen) inhibiert das proinflammatorische Zytokin Interleukin-1 (IL-1). Die Beeinflussung

des Knorpelabbaus erscheint unwahrscheinlich (2). Eine Metaanalyse zeigte innerhalb der ersten sechs Monate einen geringen symptomatischen (entzündungshemmenden) Effekt (Evidenzgrad I) (7).

Die intraartikuläre Injektion von Hyaluronsäure (Hauptbestandteil der Synovia) verbessert die Gelenkfunktion und ist schmerzreduzierend im Vergleich zum Placebo (8). Klinisch setzt ihre Wirkung im Vergleich mit intraartikulären Kortikoiden (innerhalb der ersten zwei Wochen bessere Schmerzreduktion) später ein (e65). Der symptomatische Effekt von Hyaluronsäure ist bis 13 Wochen nach Injektion am stärksten (8). Obwohl eine bessere Wirkung von Hyaluronsäurepräparaten mit höherem Molekulargewicht propagiert wurde (e66), beweist bislang keine randomisierte klinische Studie diesen Einfluss. Zudem traten bei Anwendung höherer Molekulargewichte häufiger Nebenwirkungen (Schwellungen, Schmerzen) auf (e67). Sichere Daten zur Hemmung der Arthroseprogression liegen nicht vor.

Fibroblasten-Wachstumsfaktor-18 (FGF-18) stimuliert die Chondrozytenproliferation und Proteoglykansynthese (e68) und führt zu verbesserter Knorpelreparatur in einem Arthrose-Tiermodell (e69). Derzeit werden in Phase-I- und -II-Studien intraartikuläre Injektionen von rekombinantem FGF-18 zur Therapie von Arthrose (e70) und traumatischen Knorpeldefekten untersucht (e71).

Hinsichtlich einer kausalen Arthrosetherapie existieren weitere interessante Therapieansätze (2) wie

- die selektive Hemmung kataboler Enzyme (unter anderem Matrix-Metalloproteinasen)
- die selektive Hemmung von IL-1 und verschiedenen Signaltransduktionswegen (unter anderem MAPKinasen-, NF- $\kappa$ B-Signalweg) sowie
- die intraartikuläre Applikation von thrombozytenreichem Plasma (PRP) (e72).

Eine Verminderung des Knorpelabbaus durch Bisphosphonate, Calcitonin und Östrogene wird ebenfalls vermutet (2, e73).

Zur Therapie der Osteonekrose werden osteoanabole Medikamente, wie zum Beispiel das Prostaglandinanalogen Iloprost, diskutiert, sie sind bislang jedoch nicht zugelassen. Klinisch können sie zur Schmerzreduktion und Funktionsverbesserung in frühen Stadien führen (e74, e75) (Evidenzgrad IV). Randomisierte Studien stehen aus.

## Operative Verfahren

Rekonstruktiv-chirurgische Verfahren sind bei Knorpelschäden indiziert, die trotz hinreichender konservativer und medikamentöser Therapie symptomatisch bleiben (*Grafik*). Da sie das Ziel haben, sekundär degenerative Prozesse zu verhindern, sollten sie frühzeitig angewendet werden. Bei der Wahl einer geeigneten Behandlungsmethode spielen folgende Parameter eine Rolle:

- Ätiologie
- patientenspezifische Ziele (Schmerzreduktion, Funktionsverbesserung)
- Patientenalter
- Körpermassenindex (BMI)

- Aktivitätsniveau
- Beinachse
- Begleitpathologien (Band-, Meniskusverletzungen)
- Defektgröße und -lage
- Begleittläsionen („kissing lesions“).

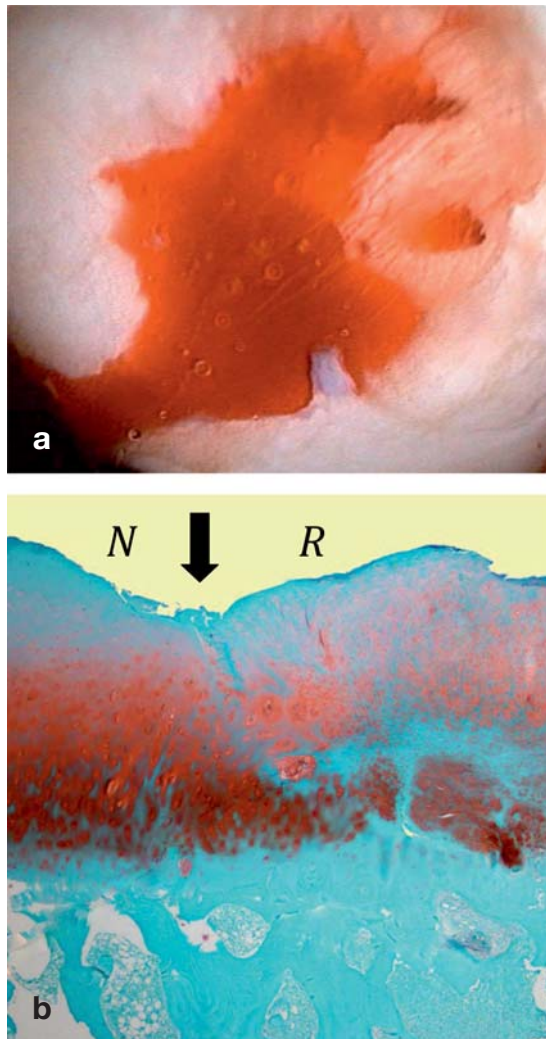
Operative Optionen für fokale Knorpeldefekte sind insbesondere markraumeröffnende Verfahren, osteochondrale Transplantate und die autologe Chondrozytentransplantation (ACT). Kniegelenksnahe Osteotomien sind primär bei unikompartimentaler Gonarthrose indiziert. Aufgrund dieser Vielfalt ist es oftmals schwierig, ihren Behandlungserfolg untereinander oder mit unbehandelten Defekten zu vergleichen. Unbefriedigend sind ebenfalls vorhandene Möglichkeiten zur Erhebung quantitativer Daten, da klinische Bewertungssysteme keine Auskunft über die biomechanische Funktionalität des Reparaturgewebes geben, die Re-Arthroskopie zur Biopsie des Reparaturknorpels umstritten und die Korrelation der Histologie mit der Klinik unsicher ist. Daher liegen mehr Fallstudien (9–18, e76, e77) als randomisierte kontrollierte Studien (18–20, e78) vor.

## Débridement

Hier werden ausgefaserte Knorpelfragmente abgetragen, um die Übertragung von Scherkräften auf intakte Knorpelschichten zu verhindern. Da Débridement die Arthroseprogression nicht abwendet, wird es nicht zur alleinigen Therapie empfohlen (20, e78). Dennoch hat es eine Berechtigung zur Therapie der aktivierten Arthrose, falls mechanische Symptome (Gelenkblockaden) vorliegen, bei klinisch beschwerdeführenden Meniskusläsionen und bei Detritus-induzierter Synovialitis, die eine weitere Knorpeldegeneration begünstigen kann (e8).

## Markraumeröffnende Verfahren

Nach Eröffnung des subchondralen Markraumes durch Mikrofrakturierung, Pridie-Bohrung oder Abrasionsarthroplastik (e79–e81) bildet sich ein Blutgerinnsel aus Knochenmark, auf dessen Grundlage der Knorpeldefekt mit einem Reparaturgewebe aus Faserknorpel gefüllt wird (dem hyalinen Gelenkknorpel strukturell und biomechanisch unterlegen) (*Abbildung 1*). Markraumeröffnende Verfahren sind bei umschriebenen chondralen Defekten (Fläche < 2–3 cm<sup>2</sup>) Verfahren der ersten Wahl (e82). Eine unabhängige, prospektive, kontrollierte Studie fand nach fünf Jahren verbesserte klinische Ergebnisse bei 77 % der Patienten (17). Defektgröße und -anzahl (21), Aktivitätsniveau sowie Patientenalter sind prognostisch bedeutsam (e82). Körperlich aktive Patienten < 30–40 Jahre haben bessere Ergebnisse als ältere, inaktive Patienten (e83–e86). Eine Fallserie, bei der zusätzlich zur Mikrofrakturierung eine Kollagenmembran eingebracht wurde, ergab bessere klinische Ergebnisse nach drei Jahren im Vergleich zur Ausgangssituation (Defektgröße: 4,2 cm<sup>2</sup>) (e87). Randomisierte, kontrollierte Studien stehen aus. Nach markraumeröffnenden Verfahren sind eine vermehrte



**Abbildung 1: Arthroskopische Sicht einer Mikrofrakturierung und histologisches Bild nach Mikrofrakturierung**

a) Arthroskopische Sicht bei Mikrofrakturierung: Der Knorpeldefekt wurde zuvor débridiert, der kalzifizierte Knorpel abgetragen, stabile Randwalle geschaffen. Nach Setzen multipler Mikrofrakturen mit dem Mikrofrakturmeiel treten bei abgestelltem Flussigkeitszulauf Blutfaden aus den per Mikrofraktur erzeugten Kanalen auf, welche die Grundlage fur das spatere Reparaturgewebe bilden. b) Im histologischen Bild nach Mikrofrakturierung (Safranin O – Echtgrun) zeigt der originale Knorpel (links, N) bereits Anzeichen einer Degeneration, das Reparaturgewebe (rechts, R) ist durch runde Zellen, charakteristisch fur Chondrozyten, sowie eine proteoglykanhaltige extrazellulare Matrix gekennzeichnet. Pfeil: Integration des Reparaturgewebes mit dem benachbarten originalen hyalinen Knorpel.

subchondrale Knochenbildung mit konsekutiver Ausdunnung des daruberliegenden Reparaturknorpels sowie die Bildung intralasionaler Osteophyten beschrieben (e88–e90).

**Autologe Chondrozytentransplantation**

Bei der klassischen autologen Chondrozytentransplantation (ACT) werden Chondrozyten per Knorpelbiopsie isoliert, in Zellkultur vermehrt und in den mit einem

Periostlappen abgedeckten Knorpeldefekt eingebracht (22). Bei den neueren matrixassoziierten Transplantationsverfahren werden – unter Anwendung von Prinzipien des „Tissue Engineering“ – die Chondrozyten in Tragersubstanzen ausgesat (Abbildung 2) (e91–e93). Ungeklart ist weiterhin ihr Anteil am Reparaturgewebe. Vollschichtige, symptomatische groe Knorpeldefekte (3–10 cm<sup>2</sup>) im Kniegelenk sind die Hauptindikation (13, 23, e86, e94, e95). Eine zweite Indikation sind Knorpeldefekte, bei denen andere Verfahren versagt haben (e9, e96–e98). Zur Arthrosebehandlung ist die ACT nicht indiziert (13, e98, e99).

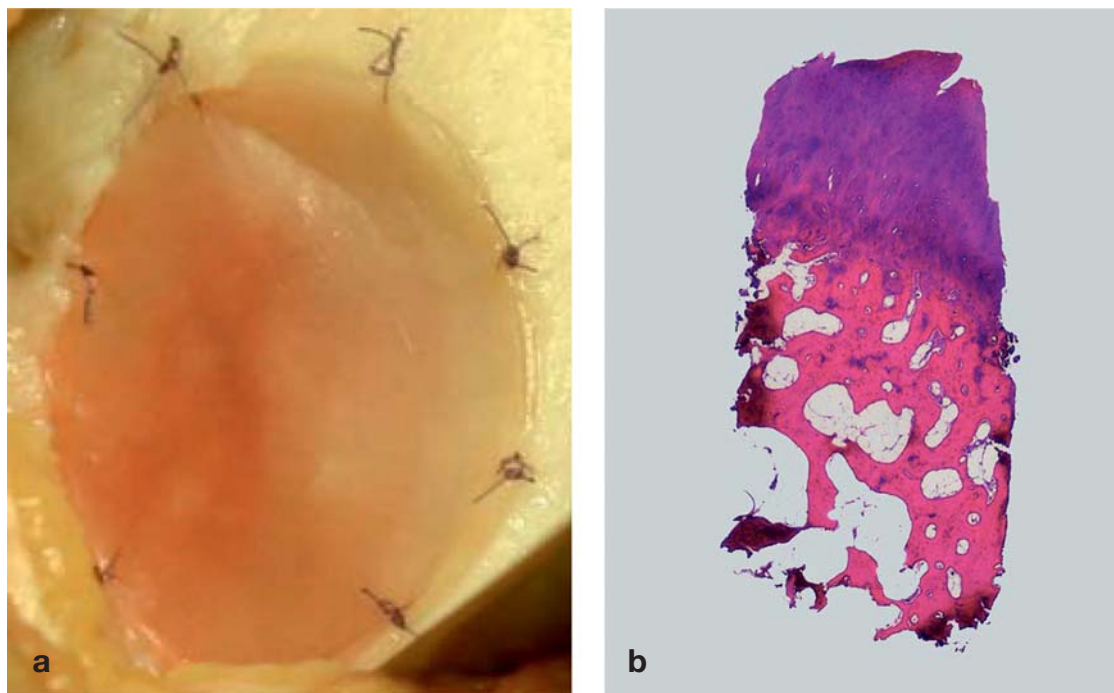
Im Vergleich mit Mikrofrakturierung (Defektgroen: 5,1 beziehungsweise 4,5 cm<sup>2</sup>) fand man nach funf Jahren ahnliche klinische und histologische Ergebnisse (18) (Evidenzgrad I). Jungere Patienten mit kurzer Symptombdauer und wenigen Voroperationen zeigen die besten Resultate (e86, e100). Eine multizentrische klinische Beobachtungsstudie fand nach zehn Jahren bei 69 % aller Patienten eine Verbesserung nach ACT (12). Im Vergleich zwischen klassischer und matrixgekoppelter ACT ergab eine randomisierte Studie (Evidenzgrad II) zwei Jahre postoperativ keine klinischen Unterschiede (24). Aktuelle Studien lassen vermuten, dass die ACT im Vergleich mit markraumeroffnenden Verfahren trotz ahnlicher klinischer Ergebnisse zu einer besseren histologischen Reparatur fuhrt (14, 15, 19, e101). Fur groe osteochondrale Defekte (zum Beispiel bei OD) ist die matrixgekoppelte ACT mit autologer Spongiosaplastik („Sandwichtechnik“) sinnvoll (9, e4, e101, e102). Die bei der klassischen ACT teilweise aufgetretene Hypertrophie des Regeneratgewebes und Delamination des Periostlappens sind durch die matrixassoziierten Transplantationsverfahren sehr selten (< 1 %) geworden (e103, e104).

**Transplantation von adulten mesenchymalen Stammzellen**

Eine aktuelle Kohortenstudie (Evidenzgrad III) berichtet nach Transplantation autologer adulter mesenchymaler Knochenmark-Stammzellen (MSZ) von ahnlichen klinischen Ergebnissen zwei Jahre postoperativ wie nach ACT (Defektgroen: 4,6 beziehungsweise 3,6 cm<sup>2</sup>) (e105). Fallberichte zeigen ein faserknorpeliges Reparaturgewebe (e106, e107). Zur Arthrotherapie wird die intraartikulare Gabe von MSZ diskutiert (e109). Klinische Studien mit hoherem Evidenzgrad bleiben abzuwarten, bis ihre Anwendung empfohlen werden kann.

**Autologe osteochondrale Transplantate**

Hierbei werden bei kleinem osteochondralen Defekt Knorpelknochenzylinder aus gering belasteten Gelenkarealen transplantiert. Bei der Mosaikplastik wird ein groerer Defekt mit multiplen Zylindern aufgefullt, ebenfalls kann der posteriore Femurkondylus transferiert werden (e109–e112). Mittelfristig sind die Ergebnisse nach singularer osteochondraler Transplantation in 80–90 % der Falle gut bis sehr gut, am Kniegelenk femorotibial besser als femoropatellar (e113, e114). Im Vergleich mit der Mikrofrakturierung in einer prospek-



**Abbildung 2: Intraoperativer Situs bei matrixgekoppelter autologer Chondrozytentransplantation (ACT) und osteochondrale Biopsie nach ACT.** a) Intraoperativer Situs bei matrixgekoppelter autologer Chondrozytentransplantation. Die Chondrozyten sind in einer biologisch abbaubaren Matrix verteilt, die in den Knorpeldefekt eingelegt und mit resorbierbarem Nahtmaterial der Stärke USP 6–0 fixiert wird. b) Osteochondrale Biopsie (Hämatoxylin-Eosin) eines 39-jährigen Patienten 5 Jahre nach autologer Chondrozytentransplantation (Primärdiagnose: traumatischer Knorpelschaden, mediale Femurkondyle, 4,3 cm<sup>2</sup>). Klinisch ist der Patient beschwerdefrei. Die Histologie zeigt ein fibro-kartilaginäres Reparaturgewebe mit beginnender Degeneration der oberflächlichen Knorpelschicht, in den tieferen Anteilen des Reparaturgewebes findet man Anteile hyalinen Knorpels.

tiven randomisierten Studie ergaben osteochondrale Transplantate drei Jahre postoperativ bessere klinisch-funktionelle und MRT-Ergebnisse (e114). Der Kondylentransfer zeigte in einer Fallserie des Erstbeschreibers eine Verbesserung im Vergleich mit dem Ausgangsbefund nach 5,5 Jahren (Evidenzgrad IV) (e115). Während osteochondrale Transplantate für kleine Defekte (Durchmesser < 1,5 cm) der Femurkondylen sinnvoll sind, ist für große Defekte aufgrund höherer Komplikationsraten der Mosaikplastik (Stufenbildung, Dislokation) sowie der multiplen Hebedefekte eher die matrixgekoppelte ACT mit Spongiosaplastik zu empfehlen (9, e4, e102).

#### Entlastung von Gelenkanteilen durch kniegelenksnahe Osteotomien

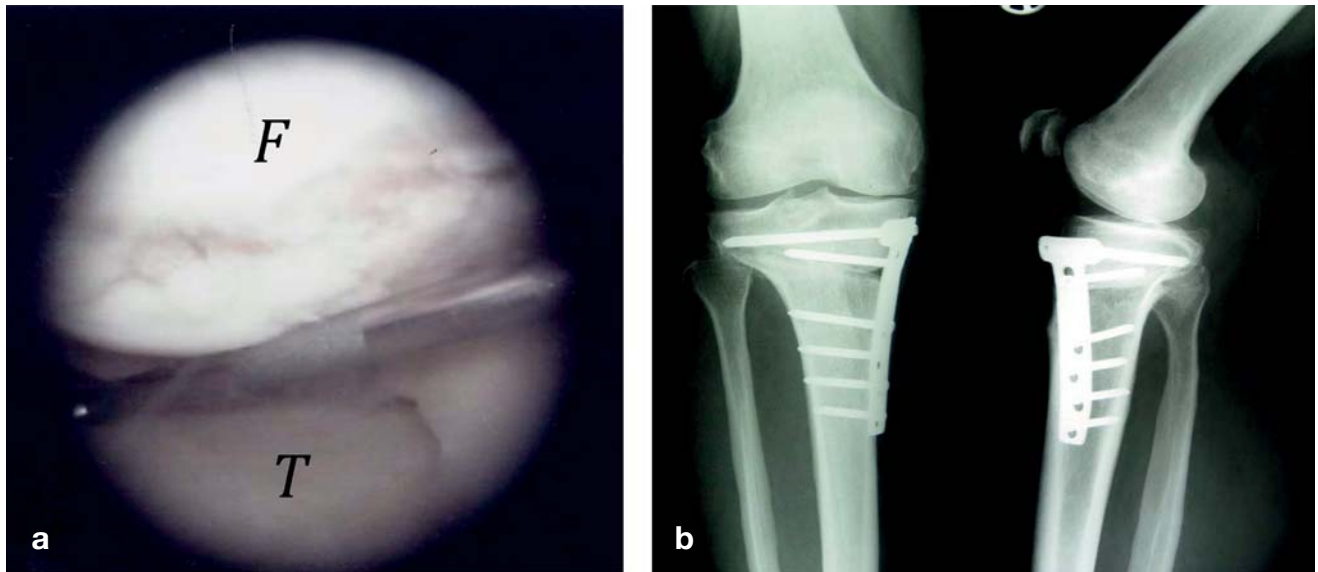
Kniegelenksnahe Osteotomien korrigieren die Beinachse und sollen durch eine lokale Druckentlastung des geschädigten Knorpels die Ausbreitung der Knorpeldegeneration hemmen (e116–e120). Die Korrektur erfolgt meistens in der Frontalebene, grundsätzlich kann jede der drei Ebenen des Raumes korrigiert werden. Die unikompartimentale Varusgonarthrose ist die klassische Indikation. Hier gewinnt die medial öffnende valgusierende Tibiakopfoleotomie mit einem Plattenfixateur zunehmend an Bedeutung (25) (Abbildung 3). Übersichtsarbeiten geben eine Schmerzreduktion und

Funktionsverbesserung in 90 % der Fälle nach korrekter Patientenauswahl an (e121, e122). Der ideale Kandidat ist der jüngere Patient (< 50 Jahre) mit stabilem Bandapparat ohne höhergradige Achsfehlstellung, gutem Bewegungsumfang und optimalem BMI (e121, e123, e124).

Definiert man die Implantation eines endoprothetischen Oberflächenersatzes als Endpunkt, findet man Überlebensraten von 73 % nach fünf und 52 % nach zehn Jahren per Metaanalyse (e124). Eine retrospektive Studie (Nachuntersuchungszeitraum: 16,5 Jahre) ergab nur eine leichte radiologische Progression der medialen Gonarthrose nach Tibiakopfoleotomie (e125). Auch im Rahmen der rekonstruktiven Knorpelchirurgie von fokalen Defekten werden Achskorrekturen bei Primäreingriffen bei gleichzeitiger Achsfehlstellung oder bei Revisionseingriffen (Ziel: Schutz des Reparaturgewebes) durchgeführt (23, e97, e126).

#### Fazit und Ausblick

Das Ziel der medikamentösen Therapie ist der Erhalt der Gelenkfunktion und die Verzögerung des Einsatzes chirurgischer Maßnahmen. Durch die medikamentöse Therapie kann bei Arthrose die Gelenkfunktion unter Kontrolle der Schmerzen stadienabhängig und zumindest temporär erhalten werden. Für DMOADs ist es



**Abbildung 3: Arthroskopische Sicht einer medialen Varusgonarthrose und Röntgenbild nach medial öffnender valgusierender Tibiakopffosteotomie.**  
 a) Arthroskopische Sicht, mediales Kompartiment mit arthrotischen Knorpelschäden im Bereich der Femurkondyle (F) und des medialen Tibiaplateaus (T). b) Röntgenbild nach medial öffnender valgusierender Tibiakopffosteotomie bei medialer Varusgonarthrose. Die Osteotomie erfolgt in einer biplanaren Technik. Hierbei wird zunächst eine horizontale Osteotomie der posterioren zwei Drittel der Tibia durchgeführt, anschließend folgt eine im 110°-Winkel ventral aufsteigende Osteotomie hinter der Tuberositas tibiae. Das Korrekturergebnis ist mit einem Plattenfixateur fixiert.

bislang nicht sicher erwiesen, dass sie die arthrotische Knorpeldegeneration verlangsamen oder aufhalten.

Chirurgisch-rekonstruktive Therapien führen zu einem Reparaturknorpel. Markraumeröffnende Verfahren und osteochondrale Transplantate sind für die klinisch häufig auftretenden kleinen fokalen Gelenkknorpeldefekte die Mittel der ersten Wahl. Die ACT ist zur primären Behandlung größerer Knorpeldefekte ein fast konkurrenzloses Verfahren und eine sekundäre Option nach dem Versagen anderer rekonstruktiver Therapien. ACT und markraumeröffnende Verfahren konkurrieren daher nicht, sondern sind komplementäre Methoden. Sie zeigen besonders gute Ergebnisse bei aktiven Patienten < 40 Jahren.

Für die Therapie arthrotischer Knorpelschäden haben operativ-rekonstruktive Therapieverfahren einen geringeren Stellenwert. Kniegelenksnahe Osteotomien spielen hierbei eine große Rolle, da sie arthrotische Gelenkareale entlasten und die endoprothetische Versorgung verzögern. Damit verfügt die orthopädische Chirurgin/der orthopädische Chirurg und die Unfallchirurgin/der Unfallchirurg über ein breites Spektrum sinnvoller Therapieoptionen (22, e127, e128).

Weitere kontrollierte, randomisierte klinische Studien mit längeren Nachuntersuchungsintervallen unter Berücksichtigung der Arthroseentwicklung als ultimativer Parameter werden zur verbesserten Knorpelrekonstruktion und Gelenkerhalt führen (e129).

**KERNAUSSAGEN**

- Primäres Ziel der medikamentösen Therapie aller symptomatischen Knorpelschäden ist die Schmerzreduktion.
- Trotz kausaler pharmakologischer Konzepte gibt es gegenwärtig keine Medikamente, die die Progredienz der Knorpelzerstörung aufhalten oder umkehren.
- Ziele der rekonstruktiv-operativen Behandlung sind Verbesserungen von Gelenkfunktion und -kongruenz sowie die Prävention der arthrotischen Schädigung benachbarter, intakter Knorpelareale.
- Markraumeröffnende Verfahren und osteochondrale Transplantate sind für kleine fokale Gelenkknorpeldefekte, die autologe Knorpelzelltransplantation (ACT) ist primär für größere Knorpeldefekte indiziert.
- Kniegelenksnahe Osteotomien sind bei unilateralen Gonarthrosen mit Achsdeformität sinnvoll.

**Interessenkonflikt**

Prof. Madry nimmt als Prüfartz an der randomisierten, doppelblinden, placebo-kontrollierten internationalen multizentrischen klinischen Phase-II-Studie „AS902330 in Cartilage Injury Repair“ zur intraartikulären Wirkung von FGF-18 bei Knorpeldefekten der Firma Merck Serono teil. Dr. Grün hält Aktien der Firma Orthogenics. Prof. Knutsen erklärt, dass kein Interessenkonflikt besteht.

**Manuskriptdaten**

eingereicht: 2. 3. 2011, revidierte Fassung angenommen: 31. 5. 2011

**LITERATUR**

1. Noyes F, Stabler C: A system for grading articular cartilage lesions at arthroscopy. Am J Sports Med 1989; 17: 505–13.
2. Steinmeyer J, Konttinen Y: Oral treatment options for degenerative joint disease-presence and future. Adv Drug Deliv Rev 2006; 58: 168–211.
3. Zhang W, Nuki G, Moskowitz R, et al.: OARS recommendations for the management of hip and knee osteoarthritis: part III: Changes in evidence following systematic cumulative update of research published through January 2009. Osteoarthritis Cartilage 2010; 18: 476–99.

4. Sawitzke A, Shi H, Finco M, et al.: The effect of glucosamine and/or chondroitin sulfate on the progression of knee osteoarthritis: a report from the glucosamine/chondroitin arthritis intervention trial. *Arthritis Rheum* 2008; 58: 3183–91.
5. Sawitzke A, Shi H, Finco M, et al.: Clinical efficacy and safety of glucosamine, chondroitin sulphate, their combination, celecoxib or placebo taken to treat osteoarthritis of the knee: 2-year results from GAIT. *Ann Rheum Dis* 2010; 69: 1459–64.
6. Kahan A, Uebelhart D, De Vathaire F, Delmas P, Reginster J: Long-term effects of chondroitins 4 and 6 sulfate on knee osteoarthritis: the study on osteoarthritis progression prevention, a two-year, randomized, double-blind, placebo-controlled trial. *Arthritis Rheum* 2009; 60: 524–33.
7. Bartels E, Bliddal H, Schöndorff P, Altman R, Zhang W, Christensen R: Symptomatic efficacy and safety of diacerein in the treatment of osteoarthritis: a meta-analysis of randomized placebo-controlled trials. *Osteoarthritis Cartilage* 2010; 18: 289–96.
8. Bellamy N, Campbell J, Robinson V, Gee T, Bourne R, Wells G: Viscosupplementation for the treatment of osteoarthritis of the knee. *Cochrane Database Syst Rev* 2006; (2): CD005321.
9. Ochs BG, Müller-Horvat C, Albrecht D, et al.: Remodeling of articular cartilage and subchondral bone after bone grafting and matrix-associated autologous chondrocyte implantation for osteochondritis dissecans of the knee. *Am J Sports Med* 2011; 39: 764–73.
10. Harris JD, Siston RA, Pan X, Flanigan DC: Autologous chondrocyte implantation: a systematic review. *J Bone Joint Surg Am* 2010; 92: 2220–33.
11. Niemeyer P, Lenz P, Kreuz PC: Chondrocyte-seeded type I/III collagen membrane for autologous chondrocyte transplantation: prospective 2-year results in patients with cartilage defects of the knee joint. *Arthroscopy* 2010; 26: 1074–82.
12. Moseley J, Anderson A, Browne J, Mandelbaum B, et al.: Long-term durability of autologous chondrocyte implantation: a multicenter observational study in US patients. *Am J Sports Med* 2010; 38: 238–46.
13. Behrens P, Bosch U, Bruns J, et al.: Indikations- und Durchführungsempfehlungen der Arbeitsgemeinschaft „Geweberegeneration und Gewebeersatz“ zur Autologen Chondrozytentransplantation (ACT). *Z Orthop Ihre Grenzgeb* 2004; 142: 529–39.
14. Vavken P, Samartzis D: Effectiveness of autologous chondrocyte implantation in cartilage repair of the knee: a systematic review of controlled trials. *Osteoarthritis Cartilage* 2010; 18: 857–63.
15. Basad E, Ishaque B, Bachmann G, Stürz H, Steinmeyer J: Matrix-induced autologous chondrocyte implantation versus microfracture in the treatment of cartilage defects of the knee: a 2-year randomised study. *Knee Surg Sports Traumatol Arthrosc* 2010; 18: 519–27.
16. Kon E, Gobbi A, Filardo G, Delcogliano M, Zaffagnini S, Marcacci M: Arthroscopic second-generation autologous chondrocyte implantation compared with microfracture for chondral lesions of the knee: prospective nonrandomized study at 5 years. *Am J Sports Med* 2009; 37: 33–41.
17. Nehr S, Dorotka R, Domayer S, Stelzener D, Kotz R: Treatment of full-thickness chondral defects with hyalograf C in the knee: a prospective clinical case series with 2 to 7 years' follow-up. *Am J Sports Med* 2009; 37 Suppl 1: 81S–87S.
18. Knutsen G, Drogset J, Engebretsen L, et al.: A randomized trial comparing autologous chondrocyte implantation with microfracture. Findings at 5 years. *J Bone Joint Surg Am* 2007; 89-A: 2105–12.
19. Saris DB, Vanlauwe J, Victor J, Almqvist KF, Verdonk R, Bellemans J: Treatment of symptomatic cartilage defects of the knee: characterized chondrocyte implantation results in better clinical outcome at 36 months in a randomized trial compared to microfracture. *Am J Sports Med* 2009; 37 Suppl 1: 10S–19S.
20. Kirkley A, Birmingham T, Litchfield R, et al.: A randomized trial of arthroscopic surgery for osteoarthritis of the knee. *N Engl J Med* 2008; 359: 1097–107.
21. Solthheim E, Oyen J, Hegna J, Austgulen O, Harlem T, Strand T: Microfracture treatment of single or multiple articular cartilage defects of the knee: a 5-year median follow-up of 110 patients. *Knee Sports Traumatol Arthrosc* 2010; 18: 504–8.
22. Brittberg M, Peterson L, Sjögren-Jansson E, Tallheden T, Lindahl A: Articular cartilage engineering with autologous chondrocyte transplantation. A review of recent developments. *J Bone Joint Surg Am* 2003; 85-A Suppl 3: 109–15.
23. Gomoll AH, Farr J, Gillogly SD, Kercher J, Minas T: Surgical management of articular cartilage defects of the knee. *J Bone Joint Surg Am* 2010; 92: 2470–90.
24. Zeifang F, Oberle D, Nierhoff C, Richter W, Moradi B, Schmitt H: Autologous chondrocyte implantation using the original periosteum-cover technique versus matrix-associated autologous chondrocyte implantation: a randomized clinical trial. *Am J Sports Med* 2010; 38: 924–33.
25. Niemeyer P, Koestler W, Kaehny C, et al.: Two-year results of open-wedge high tibial osteotomy with fixation by medial plate fixator for medial compartment arthritis with varus malalignment of the knee. *Arthroscopy* 2008; 24: 796–804.

**Anschrift für die Verfasser**

Prof. Dr. med. Henning Madry  
 Lehrstuhl für Experimentelle Orthopädie und Arthroserforschung  
 Universität des Saarlandes  
 Gebäude 37  
 Kirrbergerstraße 1  
 66421 Homburg  
 henning.madry@uks.eu

**SUMMARY**

**Cartilage Repair and Joint Preservation: Medical and Surgical Treatment Options**

**Background:** Articular cartilage defects are most often caused by trauma and osteoarthritis and less commonly by metabolic disorders of the subchondral bone, such as osteonecrosis and osteochondritis dissecans. Such defects do not heal spontaneously in adults and can lead to secondary osteoarthritis. Medications are given for symptomatic relief; in addition, so-called slow-acting drugs in osteoarthritis (SADOA), such as glucosamine and chondroitin, are thought to provide benefit by addressing the cartilage defect itself. Surgical treatments are intended to enable the generation of reparative tissue, or else to reduce the mechanical load on the part of the joint where the articular cartilage is damaged.

**Methods:** In this article, we selectively review the pertinent literature, focusing on original publications of the past 5 years and older standard texts. Particular attention is paid to guidelines and clinical studies with a high level of evidence, along with review articles, clinical trials, and book chapters.

**Results:** There have been only a few randomized trials of medical versus surgical treatment. Drugs are now available that are intended to treat the cartilage defect per se, rather than the associated symptoms, yet none of them has yet been shown to slow or reverse the progression of cartilage destruction. Surgical débridement of cartilage does not prevent the progression of osteoarthritis and is thus not recommended as the sole treatment. Marrow-stimulating procedures and osteochondral grafts are indicated for small focal articular cartilage defects, while autologous chondrocyte transplantation is mainly indicated for larger cartilage defects. These surgical reconstructive techniques play a lesser role in the treatment of osteoarthritis. Osteotomy near the knee joint is indicated for axial realignment when unilateral osteoarthritis of the knee causes axis deviation.

**Conclusion:** Surgical reconstructive techniques can improve joint function and thereby postpone the need for replacement of the articular surface with an artificial joint.

**Zitierweise**

Madry H, Grün UW, Knutsen G: Cartilage repair and joint preservation: medical and surgical treatment options. *Dtsch Arztebl Int* 2011; 108(40): 669–77. DOI: 10.3238/arztebl.2011.0669



Mit „e“ gekennzeichnete Literatur:  
[www.aerzteblatt.de/lit4011](http://www.aerzteblatt.de/lit4011)

The English version of this article is available online:  
[www.aerzteblatt-international.de](http://www.aerzteblatt-international.de)

## ÜBERSICHTSARBEIT

# Knorpelrekonstruktion und Gelenkerhalt

Medikamentöse und operative Möglichkeiten

Henning Madry, Ulrich Wolfgang Grün, Gunnar Knutsen

## eLITERATUR

- e1. Buckwalter JA, Mankin HJ, Grodzinsky AJ: Articular cartilage and osteoarthritis. *Instr Course Lect* 2005; 54: 465–80.
- e2. Gurtl E: Veränderung der Gelenkknorpel. *Gelenkkrankheiten*. Berlin: Reimer 1853.
- e3. Hueter C: *Klinik der Gelenkkrankheiten mit Einschluss der Orthopaedie*. Leipzig: Vogel 1870.
- e4. Pape D, Filardo G, Kon E, van Dijk C, Madry H: Disease-specific clinical problems associated with the subchondral bone. *Knee Surg Sports Traumatol Arthrosc* 2010; 18: 448–62.
- e5. Madry H, van Dijk CN, Mueller-Gerbl M: The basic science of the subchondral bone. *Knee Surg Sports Traumatol Arthrosc* 2010; 18: 419–33.
- e6. Gies T: Über die Heilung von Knorpelwunden. *Dtsch Z Chir* 1882; 18: 8.
- e7. Otte P: Die Regenerationsunfähigkeit des Gelenkknorpels. *Z Orthop* 1958; 90: 299–303.
- e8. Lützner J, Kasten P, Günther KP, Kirschner S: Surgical options for patients with osteoarthritis of the knee. *Nat Rev Rheumatol* 2009; 5: 309–16.
- e9. Madry H: Operative und rekonstruktive Behandlung. In: Kohn D (eds.): *Orthopädie und orthopädische Chirurgie*. Knie. Stuttgart, New York: Thieme 2005; 367–7.
- e10. Michael JWP, Schlüter-Brust KU, Eysel P: The epidemiology, etiology, diagnosis, and treatment of osteoarthritis of the knee. *Dtsch Arztebl Int* 2010; 107(9): 152–62.
- e11. Ratzlaff CR, Liang MH: New developments in osteoarthritis. Prevention of injury-related knee osteoarthritis: opportunities for the primary and secondary prevention of knee osteoarthritis. *Arthritis Res Ther* 2010; 12: 215.
- e12. Feeley BT, Gallo RA, Sherman S, Williams RJ: Management of osteoarthritis of the knee in the active patient. *J Am Acad Orthop Surg* 2010; 18: 406–16.
- e13. van der Zant FM, Boer RO, Moolenburgh JD, Jahangier ZN, Bijlsma JW, Jacobs JW: Radiation synovectomy with (90)Yttrium, (186)Rhenium and (169)Erbium: a systematic literature review with meta-analyses. *Clin Exp Rheumatol* 2009; 27: 130–9.
- e14. Scott DL, Wolfe F, Huizinga TW: Rheumatoid arthritis. *Lancet* 2010; 376: 1094–108.
- e15. Trieb K, Hofstaetter SG: Treatment strategies in surgery for rheumatoid arthritis. *Eur J Radiol* 2009; 71: 204–10.
- e16. Mäkelä KT, Eskelinen A, Pulkkinen P, Virolainen P, Paavolainen P, Remes V: Cemented versus cementless total hip replacements in patients fifty-five years of age or older with rheumatoid arthritis. *J Bone Joint Surg Am* 2011; 93: 178–86.
- e17. Sellers RS, Zhang R, Glasson SS, et al.: Repair of articular cartilage defects one year after treatment with recombinant human bone morphogenetic protein-2 (rhBMP-2). *J Bone Joint Surg Am* 2000; 82: 151–60.
- e18. Madry H, Orth P, Cucchiariini M: Gene therapy for cartilage repair. *Cartilage* 2011; in press.
- e19. Langer R, Vacanti JP: Tissue engineering. *Science*. 1993; 260: 920–6.
- e20. Stoddart MJ, Grad S, Eglin D, Alini M: Cells and biomaterials in cartilage tissue engineering. *Regen Med*. 2009; 4: 81–98.
- e21. Beyer C, Schett G: Pharmacotherapy: concepts of pathogenesis and emerging treatments. Novel targets in bone and cartilage. *Best Pract Res Clin Rheumatol* 2010; 24: 489–96.
- e22. Zhang Y, Jordan JM: Epidemiology of osteoarthritis. *Clin Geriatr Med* 2010; 26: 355–69.
- e23. Wilder FV, Barrett JP, Farina EJ: Joint-specific prevalence of osteoarthritis of the hand. *Osteoarthritis Cartilage* 2006; 14: 953–7.
- e24. Arden N, Nevitt MC: Osteoarthritis: epidemiology. *Best Pract Res Clin Rheumatol* 2006; 20: 3–25.
- e25. Hjelle K, Solheim E, Strand T, Muri R, Brittberg M: Articular cartilage defects in 1,000 knee arthroscopies. *Arthroscopy* 2002; 18: 730–4.
- e26. Pape D, Seil R, Fritsch E, Rupp S, Kohn D: Prevalence of spontaneous osteonecrosis of the medial femoral condyle in elderly patients. *Knee Surg Sports Traumatol Arthrosc* 2002; 10: 233–40.
- e27. Aigner T, Söder S, Gebhard PM, McAlinden A, Haag J: Mechanisms of disease: role of chondrocytes in the pathogenesis of osteoarthritis--structure, chaos and senescence. *Nat Clin Pract Rheumatol* 2007; 3: 391–9.
- e28. Brandt KD, Dieppe P, Radin EL: Etiopathogenesis of osteoarthritis. *Rheum Dis Clin North Am* 2008; 34: 531–59.
- e29. Goldring MB, Goldring SR: Articular cartilage and subchondral bone in the pathogenesis of osteoarthritis. *Ann N Y Acad Sci* 2010; 1192: 230–7.
- e30. Lotz MK: New developments in osteoarthritis. Posttraumatic osteoarthritis: pathogenesis and pharmacological treatment options. *Arthritis Res Ther* 2010; 12: 211.
- e31. Lützner J, Mettelsiefen J, Günther KP, Thielemann F: Treatment of osteochondritis dissecans of the knee joint [Therapie der Osteochondrosis dissecans des Kniegelenkes]. *Orthopade* 2007; 36: 871–9.
- e32. Petersen JP, Steinhagen J, Catala-Lehnen P, Bruns J: Osteochondrosis dissecans des Kniegelenkes. *Z Orthop Ihre Grenzgeb* 2006; 144: R63–76.
- e33. Ahlback S: Osteoarthrosis of the knee. A radiographic investigation. *Acta Radiol* 1968; 227: 7–72.
- e34. Lotke P, Ecker M: Osteonecrosis of the knee. *Orthop Clin North Am* 1985; 16: 797–808.
- e35. Cruess R: Osteonecrosis of bone. Current concepts as to etiology and pathogenesis. *Clin Orthop Relat Res* 1986; 208: 30–9.
- e36. Pape D, Lorbach O, Anagnostakos K, Kohn D: Die Osteonekrose des postarthroskopischen Kniegelenkes. *Orthopade* 2008; 37: 1099–100.
- e37. Weldon D: The effects of corticosteroids on bone: osteonecrosis (avascular necrosis of the bone). *Ann Allergy Asthma Immunol* 2009; 103: 91–7.
- e38. Zywił MG, McGrath MS, Seyler TM, Marker DR, Bonutti PM, Mont MA: Osteonecrosis of the knee: a review of three disorders. *Orthop Clin North Am* 2009; 40: 193–211.
- e39. Kellgren J, Lawrence J: Radiological assessment of osteoarthrosis. *Ann Rheum Dis* 1957; 16: 494–502.
- e40. Altman RD, Bloch DA, Dougados M, et al.: Measurement of structural progression in osteoarthritis of the hip: the Barcelona consensus group. *Osteoarthritis Cartilage* 2004; 12: 515–24.

- e41. Merle-Vincent F, Vignon E, Brandt K, et al.: Superiority of the Lyon schuss view over the standing anteroposterior view for detecting joint space narrowing, especially in the lateral tibiofemoral compartment, in early knee osteoarthritis. *Ann Rheum Dis* 2007; 66: 747–53.
- e42. Hunter DJ, Buck R, Vignon E, et al.: Relation of regional articular cartilage morphometry and meniscal position by MRI to joint space width in knee radiographs. *Osteoarthritis Cartilage* 2009; 17: 1170–6.
- e43. Le Graverand MP, Buck RJ, Wyman BT, et al.: Change in regional cartilage morphology and joint space width in osteoarthritis participants versus healthy controls: a multicentre study using 3.0 Tesla MRI and Lyon-Schuss radiography. *Ann Rheum Dis* 2010; 69: 155–62.
- e44. Trattinig S, Winalski CS, Marlovits S, Jurvelin JS, Welsch GH, Potter HG: Magnetic resonance imaging of cartilage repair: a review. *Cartilage* 2011; 2: 5–26.
- e45. Schoth F, Kraemer N, Niendorf T, Hohl C, Gunther RW, Krombach GA: Comparison of image quality in magnetic resonance imaging of the knee at 1.5 and 3.0 Tesla using 32-channel receiver coils. *Eur Radiol* 200; 18: 2258–64.
- e46. Stahl R, Luke A, Li X, et al.: T1rho, T2 and focal knee cartilage abnormalities in physically active and sedentary healthy subjects versus early OA patients--a 3.0-Tesla MRI study. *Eur Radiol* 2009; 19: 132–43.
- e47. Eckstein F, Benichou O, Wirth W, et al.: Magnetic resonance imaging-based cartilage loss in painful contralateral knees with and without radiographic joint space narrowing: Data from the Osteoarthritis Initiative. *Arthritis Rheum* 2009; 61: 1218–25.
- e48. Marlovits S, Singer P, Zeller P, et al.: Magnetic resonance observation of cartilage repair tissue (MOCART) for the evaluation of autologous chondrocyte transplantation: determination of interobserver variability and correlation to clinical outcome after 2 years. *Eur J Radiol* 2006; 57: 16–23.
- e49. Vasiladis HS, Danielson B, Ljungberg M, McKeon B, Lindahl A, Peterson L: Autologous chondrocyte implantation in cartilage lesions of the knee: long-term evaluation with magnetic resonance imaging and delayed gadolinium-enhanced magnetic resonance imaging technique. *Am J Sports Med* 2010; 38: 943–9.
- e50. Kon E, Di Martino A, Filardo G, et al.: Second-generation autologous chondrocyte transplantation: MRI findings and clinical correlations at a minimum 5-year follow-up. *Eur J Radiol* 2010. [Epub ahead of print].
- e51. Crema MD, Roemer FW, Marra MD: Articular Cartilage in the Knee: Current MR Imaging Techniques and Applications in Clinical Practice and Research1. *Radiographics* 2011; 31: 37–61.
- e52. Menetrey J, Unno-Veith F, Madry H, Van Breuseghem I: Epidemiology and imaging of the subchondral bone in articular cartilage repair. *Knee Surg Sports Traumatol Arthrosc* 2010; 18: 463–71.
- e53. Altman RD: Early management of osteoarthritis. *Am J Manag Care* 2010; 16 Suppl Management: S41–7.
- e54. Kocher M, Tucker R, Ganley T, Flynn J: Management of osteochondritis dissecans of the knee: current concepts review. *Am J Sports Med* 2006; 34: 1181–91.
- e55. Kocher MS, Czarnecki JJ, Andersen JS, Micheli LJ: Internal fixation of juvenile osteochondritis dissecans lesions of the knee. *Am J Sports Med* 2007; 35: 712–8.
- e56. Ojala R, Kerimaa P, Lakovaara M, et al.: MRI-guided percutaneous retrograde drilling of osteochondritis dissecans of the knee. *Skeletal Radiol* 2011; 40: 765–70.
- e57. Wall E, Vourazeris J, Myer G, Emery K, et al.: The healing potential of stable juvenile osteochondritis dissecans knee lesions. *J Bone Joint Surg Am* 2008; 90: 2655–64.
- e58. Donaldson LD, Wojtys EM: Extraarticular drilling for stable osteochondritis dissecans in the skeletally immature knee. *J Pediatr Orthop* 2008; 28: 831–5.
- e59. Wandel S, Jüni P, Tendal B, et al.: Effects of glucosamine, chondroitin, or placebo in patients with osteoarthritis of hip or knee: network meta-analysis. *BMJ* 2010; 341: c4675. doi: 10.1136/bmj.c4675.
- e60. Reginster JY, Deroisy R, Rovati LC, et al.: Long-term effects of glucosamine sulphate on osteoarthritis progression: a randomised, placebo-controlled clinical trial. *Lancet* 2001; 357: 251–6.
- e61. Pavelká K, Gatterová J, Olejarová M, et al.: Glucosamine sulfate use and delay of progression of knee osteoarthritis: a 3-year, randomized, placebo-controlled, double-blind study. *Arch Intern Med* 2002; 162: 2113–23.
- e62. Rozendaal RM, Koes BW, van Osch GJ, et al.: Effect of glucosamine sulfate on hip osteoarthritis: a randomized trial. *Ann Intern Med* 2008; 148: 268–77.
- e63. Hochberg MC, Zhan M, Langenberg P: The rate of decline of joint space width in patients with osteoarthritis of the knee: a systematic review and meta-analysis of randomized placebo-controlled trials of chondroitin sulfate. *Curr Med Res Opin* 2008; 24: 3029–35.
- e64. Miller KL, Clegg DO: Glucosamine and chondroitin sulfate. *Rheum Dis Clin North Am* 2011; 37: 103–18.
- e65. Bannuru R, Natov N, Obadan I, Price L, Schmid C, McAlindon T: Therapeutic trajectory of hyaluronic acid versus corticosteroids in the treatment of knee osteoarthritis: a systematic review and meta-analysis. *Arthritis Rheum* 2009; 61: 1704–11.
- e66. Lo GH, LaValley M, McAlindon T, Felson DT: Intra-articular hyaluronic acid in treatment of knee osteoarthritis: a meta-analysis. *JAMA* 2003; 290: 3115–21.
- e67. Reichenbach S, Blank S, Rutjes AW, et al.: Hylan versus hyaluronic acid for osteoarthritis of the knee: a systematic review and meta-analysis. *Arthritis Rheum* 2007; 57: 1410–8.
- e68. Beyer C, Schett G: Pharmacotherapy: concepts of pathogenesis and emerging treatments. Novel targets in bone and cartilage. *Best Pract Res Clin Rheumatol* 2010; 24: 489–96.
- e69. Moore EE, Bendele AM, Thompson DL, et al.: Fibroblast growth factor-18 stimulates chondrogenesis and cartilage repair in a rat model of injury-induced osteoarthritis. *Osteoarthritis Cartilage* 2005; 13: 623–31.
- e70. ClinicalTrials.gov: A multicenter study of rhFGF 18 in patients with knee osteoarthritis not requiring surgery. [www.clinicaltrials.gov/ct2/show/NCT01033994?intr=%22AS902330%22&rank=3](http://www.clinicaltrials.gov/ct2/show/NCT01033994?intr=%22AS902330%22&rank=3)
- e71. ClinicalTrials.gov: AS902330 in cartilage injury repair (CIR). [clinicaltrials.gov/ct2/show/NCT01066871?intr=%22AS902330%22&rank=1](http://clinicaltrials.gov/ct2/show/NCT01066871?intr=%22AS902330%22&rank=1)
- e72. Sánchez M, Anitua E, Azofra J, et al.: Intra-articular injection of an autologous preparation rich in growth factors for the treatment of knee OA: a retrospective cohort study. *Clin Exp Rheumatol* 2008; 26: 910–3.
- e73. Bingham C, Buckland-Wright J, Garner P, et al.: Risedronate decreases biochemical markers of cartilage degradation but does not decrease symptoms or slow radiographic progression in patients with medial compartment osteoarthritis of the knee: results of the two-year multinational knee osteoarthritis structural arthritis study. *Arthritis Rheum* 2006; 54: 3494–507.
- e74. Kraenzlin ME, Graf C, Meier C, Kraenzlin C, Friedrich NF: Possible beneficial effect of bisphosphonates in osteonecrosis of the knee. *Knee Surg Sports Traumatol Arthrosc* 2010; 18: 1638–44.
- e75. Jäger M, Zilkens C, Bittersohl B, et al.: Efficiency of iloprost treatment for osseous malperfusion. *Int Orthop* 2011; 35: 761–5.
- e76. Kon E, Verdonk P, Condello V, et al.: Matrix-assisted autologous chondrocyte transplantation for the repair of cartilage defects of the knee: systematic clinical data review and study quality analysis. *Am J Sports Med* 2009; 37 Suppl 1: 156S-66S.
- e77. Minas T, Gomoll AH, Solhpour S, Rosenberger R, Probst C, Bryant T: Autologous chondrocyte implantation for joint preservation in patients with early osteoarthritis. *Clin Orthop Relat Res* 2010; 468: 147–57.

- e78. Moseley J, O'Malley K, Petersen N, et al.: A controlled trial of arthroscopic surgery for osteoarthritis of the knee. *N Engl J Med* 2002; 347: 81–8.
- e79. Steadman J, Rodkey W, Rodrigo J: Microfracture: surgical technique and rehabilitation to treat chondral defects. *Clin Orthop Relat Res* 2001; 391: 362–9.
- e80. Pridie KH: A Method of Resurfacing Knee Joints. *J Bone Joint Surg Br* 1959; 41-B: 618–9.
- e81. Johnson L: Arthroscopic abrasion arthroplasty historical and pathologic perspective: present status. *Arthroscopy* 1986; 2: 54–69.
- e82. Mithoefer K, McAdams T, Williams RJ, Kreuz PC, Mandelbaum BR: Clinical efficacy of the microfracture technique for articular cartilage repair in the knee: an evidence-based systematic analysis. *Am J Sports Med* 2009; 37: 2053–63.
- e83. Kreuz P, Steinwachs M, Erggelet C, et al.: Results after microfracture of full-thickness chondral defects in different compartments of the knee. *Osteoarthritis Cartilage* 2006; 14: 1119–25.
- e84. Kreuz P, Erggelet C, Steinwachs M, et al.: Is microfracture of chondral defects in the knee associated with different results in patients aged 40 years or younger? *Arthroscopy* 2006; 22: 1180–6.
- e85. Bekkers J, Inklaar M, Saris D: Treatment selection in articular cartilage lesions of the knee. A systemic review. *Am J Sports Med* 2009; 37(Supplement 1): 148S–55S.
- e86. Harris JD, Siston RA, Pan X, Flanigan DC: Autologous chondrocyte implantation: a systematic review. *J Bone Joint Surg Am* 2010; 92: 2220–33.
- e87. Gille J, Schuseil E, Wimmer J, Gellissen J, Schulz AP, Behrens P: Mid-term results of autologous matrix-induced chondrogenesis for treatment of focal cartilage defects in the knee. *Knee Surg Sports Traumatol Arthrosc* 2010; 18: 1456–64.
- e88. Gomoll AH, Madry H, Knutsen G, van Dijk N, Seil R, Brittberg M: The subchondral bone in articular cartilage repair: current problems in the surgical management. *Knee Surg Sports Traumatol Arthrosc* 2010; 18: 434–47.
- e89. Mithoefer K, McAdams T, Williams RJ, Kreuz PC, Mandelbaum BR: Clinical efficacy of the microfracture technique for articular cartilage repair in the knee: an evidence-based systematic analysis. *Am J Sports Med* 2009; 37: 2053–63.
- e90. Cole BJ, Farr J, Winalski CS, et al.: Outcomes after a single-stage procedure for cell-based cartilage repair: a prospective clinical safety trial with 2-year follow-up. *Am J Sports Med* 2011; 39: 1170–9.
- e91. Brittberg M: Cell carriers as the next generation of cell therapy for cartilage repair: a review of the matrix-induced autologous chondrocyte implantation procedure. *Am J Sports Med* 2010; 38: 1259–71.
- e92. Niemeyer P, Lenz P, Kreuz PC, et al.: Chondrocyte-seeded type I/III collagen membrane for autologous chondrocyte transplantation: prospective 2-year results in patients with cartilage defects of the knee joint. *Arthroscopy* 2010; 26: 1074–82.
- e93. Gaissmaier C, Koh JL, Weise K, Mollenhauer JA: Future perspectives of articular cartilage repair. *Injury* 2008; 39 Suppl 1: S114–20.
- e94. Niemeyer P, Köstler W, Salzmann GM, Lenz P, Kreuz PC, Südkamp NP: Autologous chondrocyte implantation for treatment of focal cartilage defects in patients age 40 years and older: A matched-pair analysis with 2-year follow-up. *Am J Sports Med* 2010; 38: 2410–6.
- e95. Moseley JB Jr, Anderson AF, Browne JE, et al.: Long-term durability of autologous chondrocyte implantation: a multicenter, observational study in US patients. *Am J Sports Med* 2010; 38: 238–46.
- e96. Minas T, Gomoll AH, Rosenberger R, Royce RO, Bryant T: Increased failure rate of autologous chondrocyte implantation after previous treatment with marrow stimulation techniques. *Am J Sports Med* 2009; 37: 902–8.
- e97. Brittberg M: Failed articular cartilage repair: What to do? In: Brittberg M, Imhoff A, Madry H, Mandelbaum B (eds.): *Current concepts in cartilage repair*. Guildford, UK: DJO Publications 2010; 165–72.
- e98. Madry H, Pape D: Autologous chondrocyte transplantation [Autologe Chondrozytentransplantation]. *Orthopade* 2008; 37: 756–63.
- e99. Nehrer S, Dorotka R, Domayer S, Stelzeneder D, Kotz R: Treatment of full-thickness chondral defects with hyalograf C in the knee: a prospective clinical case series with 2 to 7 years' follow-up. *Am J Sports Med* 2009; 37 Suppl 1: 81S–87S.
- e100. Harris JD, Brophy RH, Siston RA, Flanigan DC: Treatment of chondral defects in the athlete's knee. *Arthroscopy* 2010; 26: 841–52.
- e101. Vavken P, Samartzis D: Effectiveness of autologous chondrocyte implantation in cartilage repair of the knee: a systematic review of controlled trials. *Osteoarthritis Cartilage* 2010; 18: 857–63.
- e102. Peterson L, Minas T, Brittberg M, Lindahl A: Treatment Schallberger of osteochondritis dissecans of the knee with autologous chondrocyte transplantation: results at two to ten years. *J Bone Joint Surg Am* 2003; 85-A Suppl 2: 17–24.
- e103. Vasiladis HS, Danielson B, Ljungberg M, McKeon B, Lindahl A, Peterson L: Autologous chondrocyte implantation in cartilage lesions of the knee: long-term evaluation with magnetic resonance imaging and delayed gadolinium-enhanced magnetic resonance imaging technique. *Am J Sports Med* 2010; 38: 943–9.
- e104. Harris JD, Siston RA, Brophy RH, Lattermann C, Carey JL, Flanigan DC: Failures, re-operations, and complications after autologous chondrocyte implantation – A systematic review. *Osteoarthritis Cartilage* 2011; 19: 779–91.
- e105. Nejadnik H, Hui JH, Feng Choong EP, Tai BC, Lee EH: Autologous bone marrow-derived mesenchymal stem cells versus autologous chondrocyte implantation: an observational cohort study. *Am J Sports Med* 2010; 38: 1110–6.
- e106. Wakitani S, Mitsuoka T, Nakamura N, Toritsuka Y, Nakamura Y, Horibe S: Autologous bone marrow stromal cell transplantation for repair of full-thickness articular cartilage defects in human patellae: two case reports. *Cell Transplant* 2004; 13: 595–600.
- e107. Kuroda R, Ishida K, Matsumoto T, et al.: Treatment of a full-thickness articular cartilage defect in the femoral condyle of an athlete with autologous bone-marrow stromal cells. *Osteoarthritis Cartilage* 2007; 15: 226–31.
- e108. Nöth U, Steinert AF, Tuan RS: Technology insight: adult mesenchymal stem cells for osteoarthritis therapy. *Nat Clin Pract Rheumatol* 2008; 4: 371–80.
- e109. Paul J, Sagstetter A, Kriner M, Imhoff AB, Spang J, Hinterwimmer S: Donor-site morbidity after osteochondral autologous transplantation for lesions of the talus. *J Bone Joint Surg Am* 2009; 91: 1683–8.
- e110. Safran MR, Seiber K: The evidence for surgical repair of articular cartilage in the knee. *J Am Acad Orthop Surg* 2010; 18: 259–66.
- e111. Ferkel RD, Scranton PE Jr, Stone JW, Kern BS: Surgical treatment of osteochondral lesions of the talus. *Instr Course Lect* 2010; 59: 387–404.
- e112. Hangody L, Dobos J, Baló E, Pánics G, Hangody LR, Berkes I: Clinical experiences with autologous osteochondral mosaicplasty in an athletic population: a 17-year prospective multicenter study. *Am J Sports Med* 2010; 38: 1125–33.
- e113. Horas U, Pelinkovic D, Herr G, Aigner T, Schnettler R: Autologous chondrocyte implantation and osteochondral cylinder transplantation in cartilage repair of the knee joint. *J Bone Joint Surg* 2003; 85-A: 185–92.
- e114. Gudas R, Kalesinskas R, Kimtys V, et al.: A prospective randomized clinical study of mosaic osteochondral autologous transplantation versus microfracture for the treatment of osteochondral defects in the knee joint in young athletes. *Arthroscopy* 2005; 21: 1066–75.

- e115. Braun S, Minzlaff P, Hollweck R, Wörtler K, Imhoff A: The 5.5-years results of MegaOATS – autologous transfer of the posterior femoral condyle: a case series study. *Arthritis Res Ther* 2008; 10: R68.
- e116. Fujisawa Y, Masuhara K, Shiomi S: The effect of high tibial osteotomy on osteoarthritis of the knee. An arthroscopic study of 54 knee joints. *Orthop Clin North Am* 1979; 10: 585–608.
- e117. Wakabayashi S, Akizuki S, Takizawa T, Yasukawa Y: A comparison of the healing potential of fibrillated cartilage versus eburnated bone in osteoarthritic knees after high tibial osteotomy: An arthroscopic study with 1-year follow-up. *Arthroscopy* 2002; 18: 272–8.
- e118. Akizuki S, Yasukawa Y, Takizawa T: Does arthroscopic abrasion arthroplasty promote cartilage regeneration in osteoarthritic knees with eburnation? A prospective study of high tibial osteotomy with abrasion arthroplasty versus high tibial osteotomy alone. *Arthroscopy* 1997; 13: 9–17.
- e119. Kanamiya T, Naito M, Hara M, Yoshimura I: The influences of biomechanical factors on cartilage regeneration after high tibial osteotomy for knees with medial compartment osteoarthritis: clinical and arthroscopic observations. *Arthroscopy* 2002; 18: 725–9.
- e120. Koshino T, Wada S, Ara Y, Saito T: Regeneration of degenerated articular cartilage after high tibial osteotomy for medial compartment osteoarthritis of the knee. *Knee* 2003; 10: 229–36.
- e121. Hofmann S, Lobenhoffer P, Staubli A, van Heerwaarden R: Osteotomien am Kniegelenk bei Monokompartementarthrose. *Orthopade* 2009; 8: 755–69.
- e122. Birmingham TB, Giffin JR, Chesworth BM, et al.: Medial opening wedge high tibial osteotomy: a prospective study of gait, and patient-reported outcomes. *Arthritis Rheum* 2009; 61: 648–57.
- e123. Bonnin M, Chabot P: Der Stellenwert der valgusierenden, zu-klappenden Tibiakopfosteotomie bei der medialen Gonarthrose. *Orthopade* 2004; 33: 135–42.
- e124. Brinkman JM, Lobenhoffer P, Agneskirchner JD, Staubli AE, Wymenga AB, van Heerwaarden RJ: Osteotomies around the knee: patient selection, stability of fixation and bone healing in high tibial osteotomies. *J Bone Joint Surg Br* 2008; 90: 1548–57.
- e125. Schallberger A, Jacobi M, Wahl P, Maestretti G, Jakob RP: High tibial valgus osteotomy in unicompartmental osteoarthritis of the knee: a retrospective follow-up study over 13–21 years. *Knee Surg Sports Traumatol Arthrosc* 2011; 19: 122–7.
- e126. Brittberg M: Unloading of the repaired cartilage lesion: why, when and how. In: Brittberg M, Imhoff A, Madry H, Mandelbaum B (eds.): *Current Concepts in Cartilage Repair*. Guildford, UK: DJO Publications 2010; 99–106.
- e127. Farr J, Cole B, Dhawan A, Kercher J, Sherman S: Clinical cartilage restoration: evolution and overview. *Clin Orthop Relat Res* 2011; PMID: 21240578. [Epub ahead of print].
- e128. Cole BJ, Pascual-Garrido C, Grumet RC: Surgical management of articular cartilage defects in the knee. *Instr Course Lect* 2010; 59: 181–204.
- e129. Mankin HJ: Chondrocyte transplantation-one answer to an old question. *N Engl J Med* 1994; 331: 940–1.