

Definition

Der sog. „Tennisellenbogen“ bezeichnet einen schmerzhaften Reizzustand am Sehnen-Knochenübergang des Extensor carpi radialis und des Extensor digitorum communis im Bereich der Außenseite des Ellbogengelenkes (Abb. 1). Feingewebliche Untersuchungen zeigen regressive Veränderungen mit Verfettungen und Aufspaltung von Sehnenfasern.

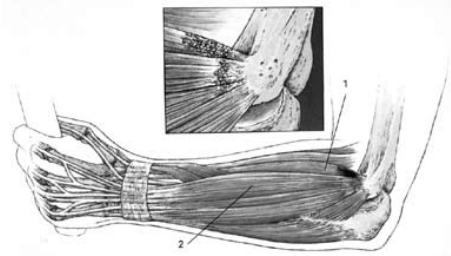


Abb. 1: Tennisellenbogen (Übersicht) mit pathologischen Veränderungen (Ausschnitt) im Bereich des M. extensor carpi radialis brevis (1) und M. extensor digitorum communis (2). [aus: Peterson L, Renström P: Verletzungen im Sport, Deutscher Ärzte-Verlag Köln, 2002]

Tennisellenbogen <M 77.1>

Epicondylitis radialis humeri

Häufigkeit, Symptome, Ursachen

Hauptursache dieser Erkrankung ist immer eine Diskrepanz zwischen Belastung und Belastbarkeit. Mangelndes Aufwärmen, inadäquate Tennisschläger, nasse, schwere Bälle und Technikfehler führen mit steigender Schlaghärte und Spieldauer zur Überlastung des Schlagarmes. Überwiegend tritt der Tennisellenbogen beim Rückhandschlag auf, wobei die Ursprünge der das Handgelenk streckenden Muskulatur in hohem Maße beansprucht werden.

Typisch ist ein Druckschmerz am oder nah des lateralen Epicondylus. Die Schmerzen verstärken sich beim kräftigen Faustschluss und bei der Handgelenksstreckung gegen Widerstand. Neben Schmerzen an der Außenseite des Ellbogengelenkes bei Streckung des Mittelfingers gegen Widerstand sind auch Schmerzen bei der Umwendbewegung möglich. Eine Ausstrahlung des Schmerzes in den Vorderarm bis zur Hand ist häufig, eine Ausstrahlung in den Oberarm selten.

Diagnostik

Die Diagnose erfolgt überwiegend durch die klinische Untersuchung (Prüfung des Druckschmerzes am Ellenbogen, Schmerzen beim Faustschluss und bei Streckung des Mittelfingers). Das Röntgenbild dient dem Ausschluss einer Knochenzerstörung und freier Gelenkkörper. Differentialdiagnostisch sind rheumatische Erkrankungen, Nervenkompressionssyndrome oder von der Wirbelsäule ausgehende Ursachen auszuschließen.

Therapie

Primär sind schmerzauslösende Bewegungen zu meiden, die sportliche Technik zu verbessern und das Sportgerät dem Athleten anzupassen. Immer beginnt die Behandlung konservativ mit physikalischen Maßnahmen unterstützt durch Antirheumatika. Zu den physiotherapeutischen Maßnahmen zählen Dehnungsübungen, isometrische Anspannungsübungen, Propriozeptive Neuromuskuläre Facilitation (PNF), Querfriktionen, die Kräftigung der Handgelenksbeuger sowie manualtherapeutische Anwendungen zur Mobilisation des Radiusköpfchens. Weiterhin sollten Elektrotherapie und die Thermoerapie eingesetzt werden.

Additive Therapieoptionen sind der Einsatz von Epicondylitisbandagen, die durch ihre Positionierung minimal entfernt vom Ellbo-

gelenk zu eine Aktivitätsminderung der Muskeln führen und damit eine Entlastung der Muskel-Sehnenansätze am Epicondylus bewirken. Ebenfalls erfolgreich kann eine Stoßwellentherapie sein. Wenn die genannten Maßnahmen nicht erfolgreich sind, sollten Injektionen mit einem Lokalanästhetikum und einem Kortikoid unter Beachtung der Antidopingrichtlinien (www.nada.de) vorgenommen werden.

Sollten o.g. Therapien nach sechs Monaten erfolglos bleiben, ist eine operative Maßnahme angezeigt, bei der die Ansätze der geschädigten Sehnen am Epicondylus vorsichtig eingekerbt werden und das krankhafte Gewebe entfernt wird. Nach der Operation und einwöchiger Ruhigstellung des Ellbogengelenkes mit einer Oberarmgipsschiene folgt zwingend eine Rehabilitationsmaßnahme, die o.g. konservativ-physikalische Therapieformen einschließt.

Vorbeugung

Optimales Aufwärmen ist die beste Vorbeugung. Die richtige Wahl des Tennisschlägers, das Erlernen der exakten Schlagtechnik, entsprechendes Ausgleichstraining nach Rückhandschlagtraining sind trainingsmethodisch erforderlich. Ein Gleichgewicht zwischen Belastung und Belastbarkeit ist einzuhalten.

Autor: Dr. Jens Kelm, Diplom-Sportlehrer

