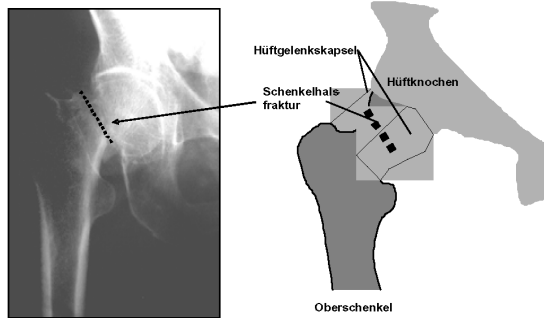


Definition

Es handelt sich um einen Bruch des körpernen Oberschenkelknochenendes (Schenkelhals) innerhalb der Gelenkkapsel des Hüftgelenkes (sog. mediale Schenkelhalsfraktur).

Häufigkeit, Ursachen, Symptome

Die Rate der Schenkelhalsfrakturen, in der Regel durch einen Sturz verursacht, ist weltweit stark zunehmend, insbesondere in den Industrieländern (Erhöhung der Lebenserwartung). Während 1990 etwa 1,7 Millionen Schenkelhalsbrüche weltweit



Schenkelhalsbruch <S 72>

auftraten, werden für das Jahr 2050 6,3 Millionen Verletzungen prognostiziert. 2007 wurden 52.272 Schenkelhalsfrakturen in Deutschland operativ behandelt. Sofort nach dem Sturzereignis treten Schmerzen auf, meist kombiniert mit sofortiger, schmerzbedingter Gehunfähigkeit. Diese Fraktur tritt in der Regel bei altersbedingter Schwächung der Knochenstruktur (Osteoporose) auf. Sie kann daher in höherem Lebensalter schon bei geringgradigen Verletzungen wie einfachen Stürzen innerhalb der Wohnung auftreten. In den meisten Fällen werden die Patienten mit dem Rettungsdienst in die Notaufnahme einer Klinik eingeliefert.

Diagnostik

Typische Schenkelhalsfrakturen sind gekennzeichnet durch eine Verkürzung des Beines mit Drehung nach außen sowie durch starke Bewegungsschmerzen im betroffenen Hüftgelenk. Die Diagnose wird mit der Röntgenuntersuchung (Beckenübersichtsaufnahme zum Vergleich der Gegenseite und axiale Hüftaufnahme zur Beurteilung der Abkippung des Hüftkopfes)

gesichert. Bei wenig verschobenen Brüchen und stark reduzierter Knochenstruktur kann ggf. auch eine Computertomographie notwendig werden.

Therapie

Die Therapie ist heutzutage nahezu ausschließlich operativ, da nur damit eine sofortige Mobilisation zur Vermeidung von Schäden aufgrund von längerer Bettlägerigkeit wie Lungenentzündungen, Thrombosen und Embolien und Druckstellen erreicht werden kann. Bei eingestauchten und wenig verschobenen Schenkelhalsfrakturen wird eine Verschraubung in minimalinvasiver Technik vorgenommen. Dabei entsteht praktisch kein Blutverlust und schon am Tage nach der Operation kann unter physiotherapeutischer Anleitung mit Gehübungen begonnen

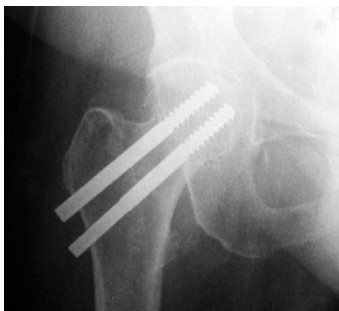

Abb.: Versorgung mit Spezialschrauben (minimalinvasive Technik)

werden. Bei verschobenen Schenkelhalsfrakturen ist das Risiko eines Absterbens des Hüftkopfes deutlich erhöht, da der Bruch auch die den Hüftkopf versorgenden Blutgefäße durchtrennt. In diesen Fällen wird direkt ein Hüftgelenksersatz mit Hüftgelenk-Endoprothese vorgenommen. Besteht schon vor dem Bruch eine Hüftgelenksarthrose (so gen. Coxarthrose), wird im gleichen Eingriff auch die Hüftpfanne ersetzt. In allen Fällen wird schon zum frühestmöglichen Zeitpunkt (ein bis zwei Tage postoperativ) mit Gehübungen begonnen.

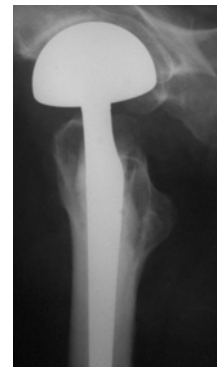

Abb.: Versorgung mit Hüftprothese (Duokopfprothese ohne Pfannenersatz)

Vorbeugung

Ein wesentlicher Aspekt ist die Sturzvermeidung durch Beseitigung von Stolperfallen in der Wohnung sowie durch gute Beleuchtung und ausreichende Sehfähigkeit (Kontrolle durch Augenarzt).

